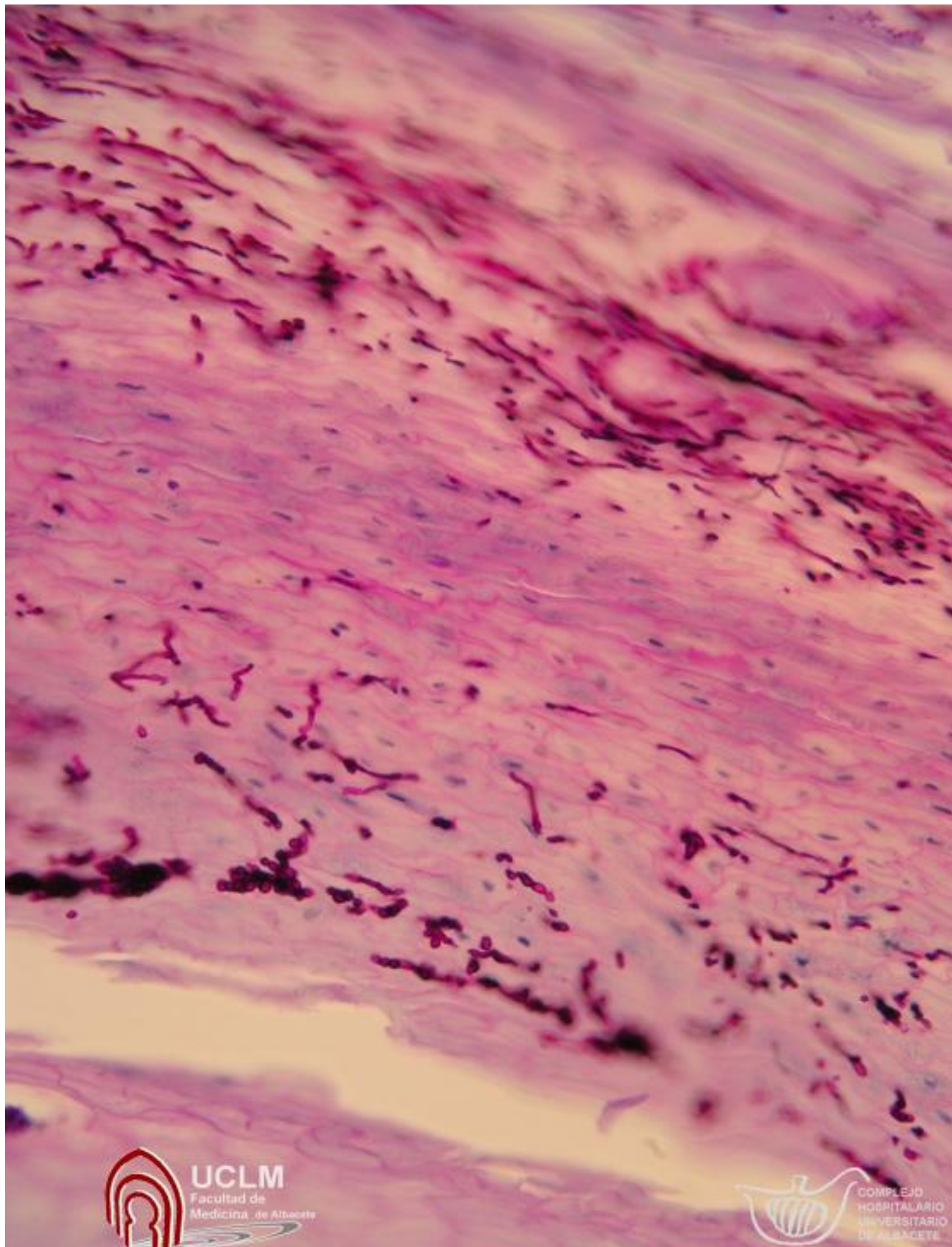
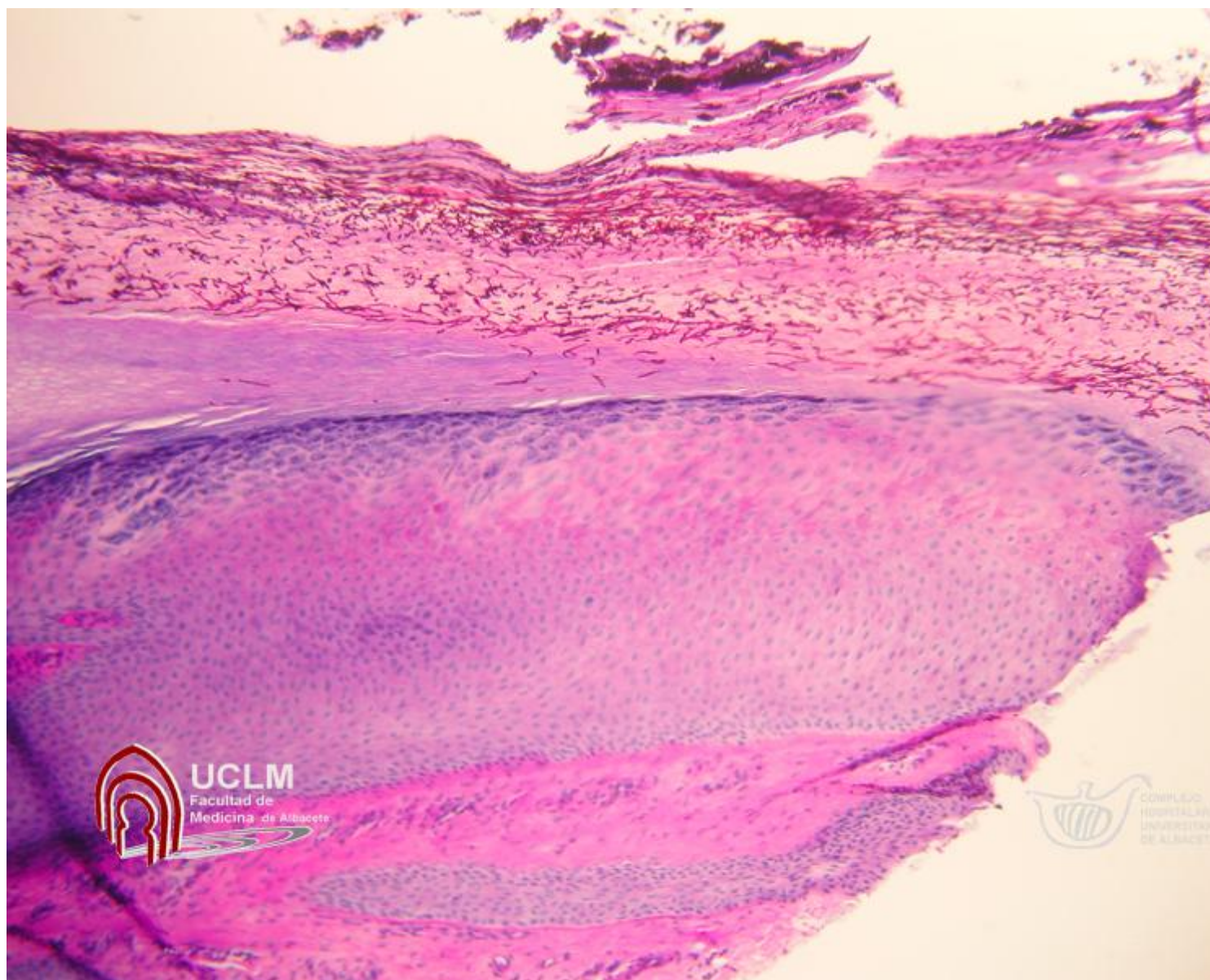


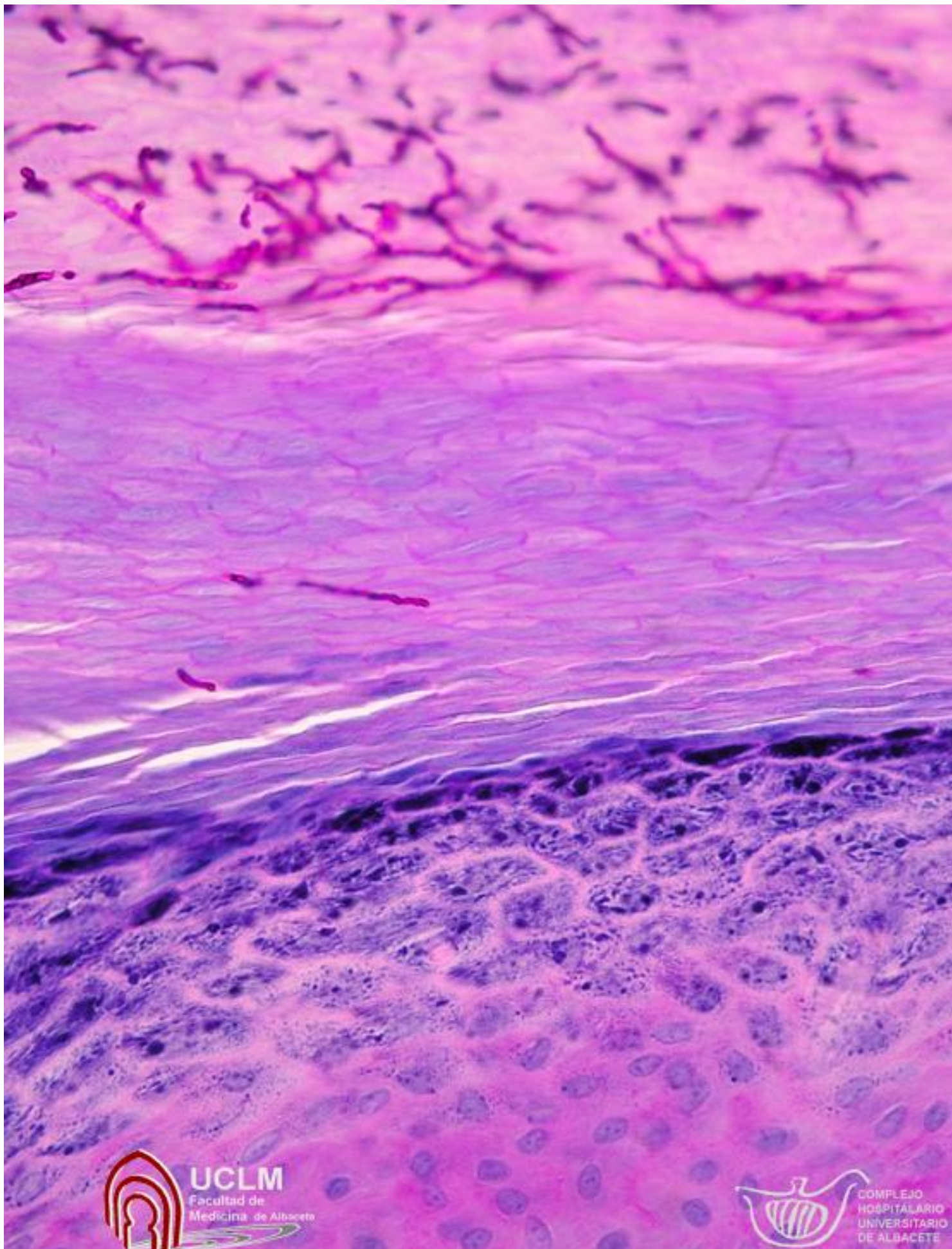
HISTORIA CLÍNICA

Paciente de 47 años que presenta desde hace 1 año blanqueamiento de la primera uña del pie derecho, con fragilidad y engrosamiento del reborde distal.

[Caso en Dermatología](#) (Click para ver)

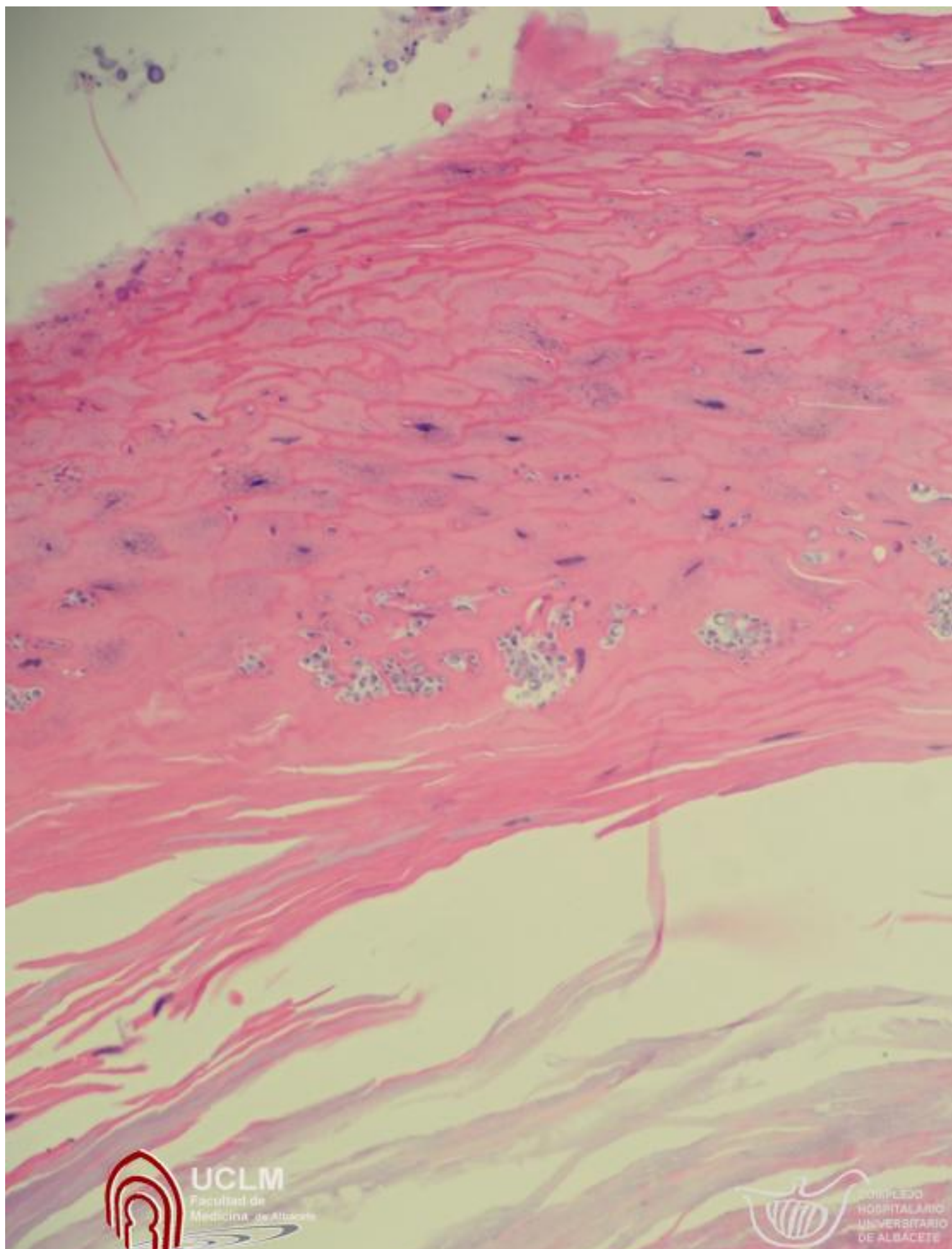






Lesión en uña del pie derecho.

Lunes, 15 de Agosto de 2011 13:53 - Actualizado Lunes, 15 de Agosto de 2011 14:02



~~RESUMEN DE LA LESIÓN EN LA UÑA DEL PIE DERECHO. El paciente es un hombre de 45 años de edad, con antecedentes de diabetes mellitus tipo 2, que acude a consulta por presentar una lesión en la uña del pie derecho. La lesión se caracteriza por un cambio de coloración y una deformación de la uña. El diagnóstico es de onicomicosis. El tratamiento consiste en el uso de antifúngicos orales y tópicos, así como en la higiene adecuada de los pies.~~