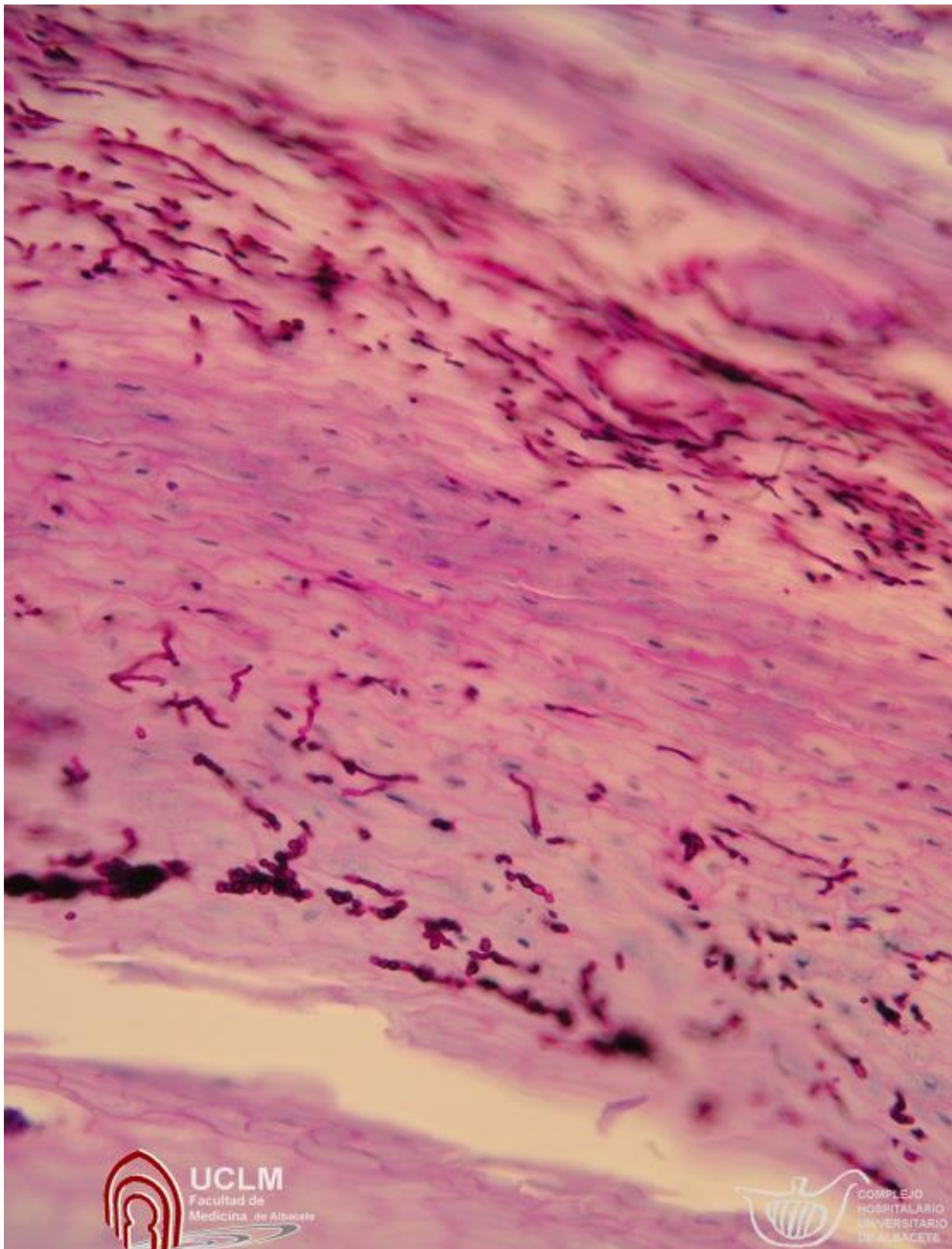


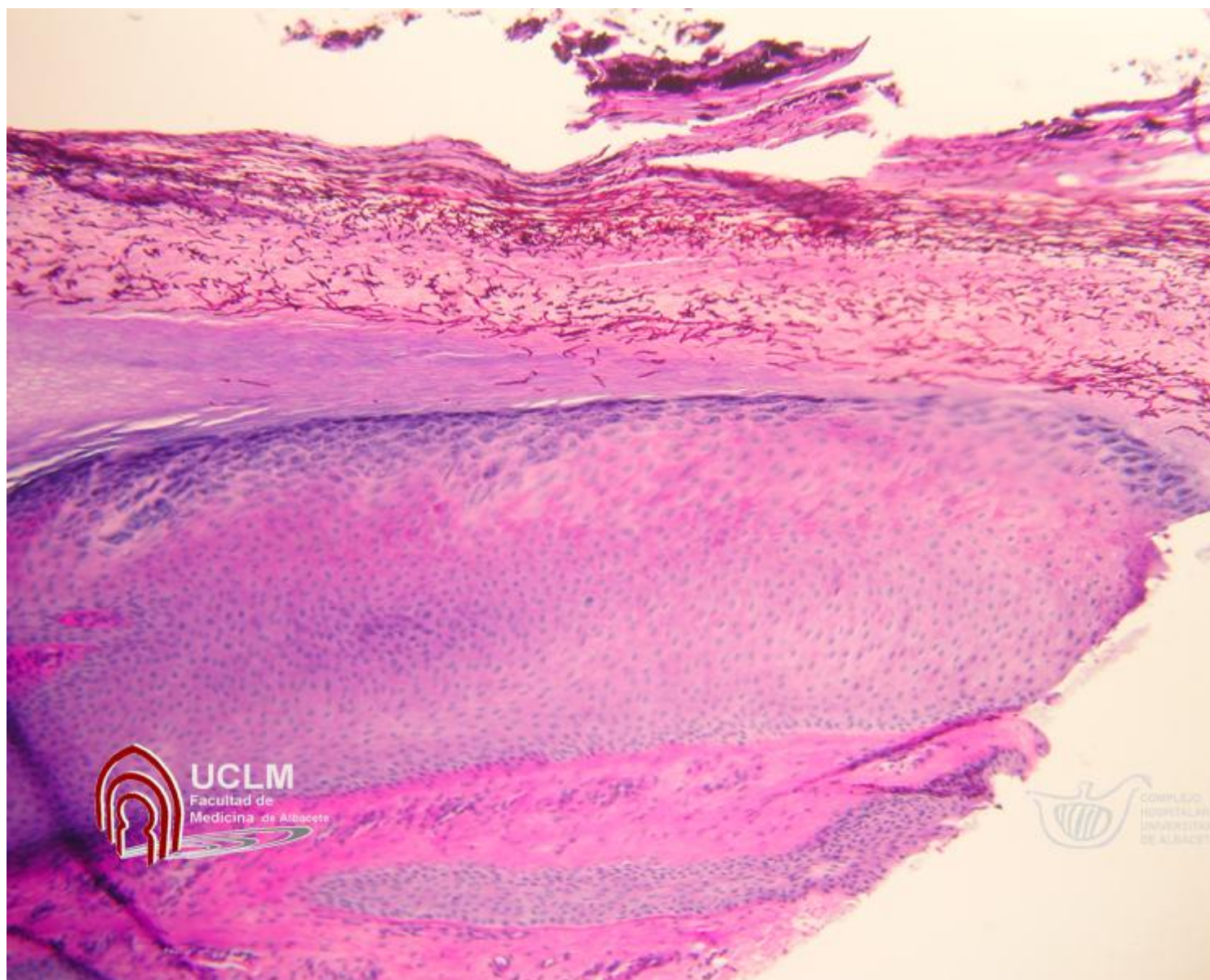
There are no translations available.

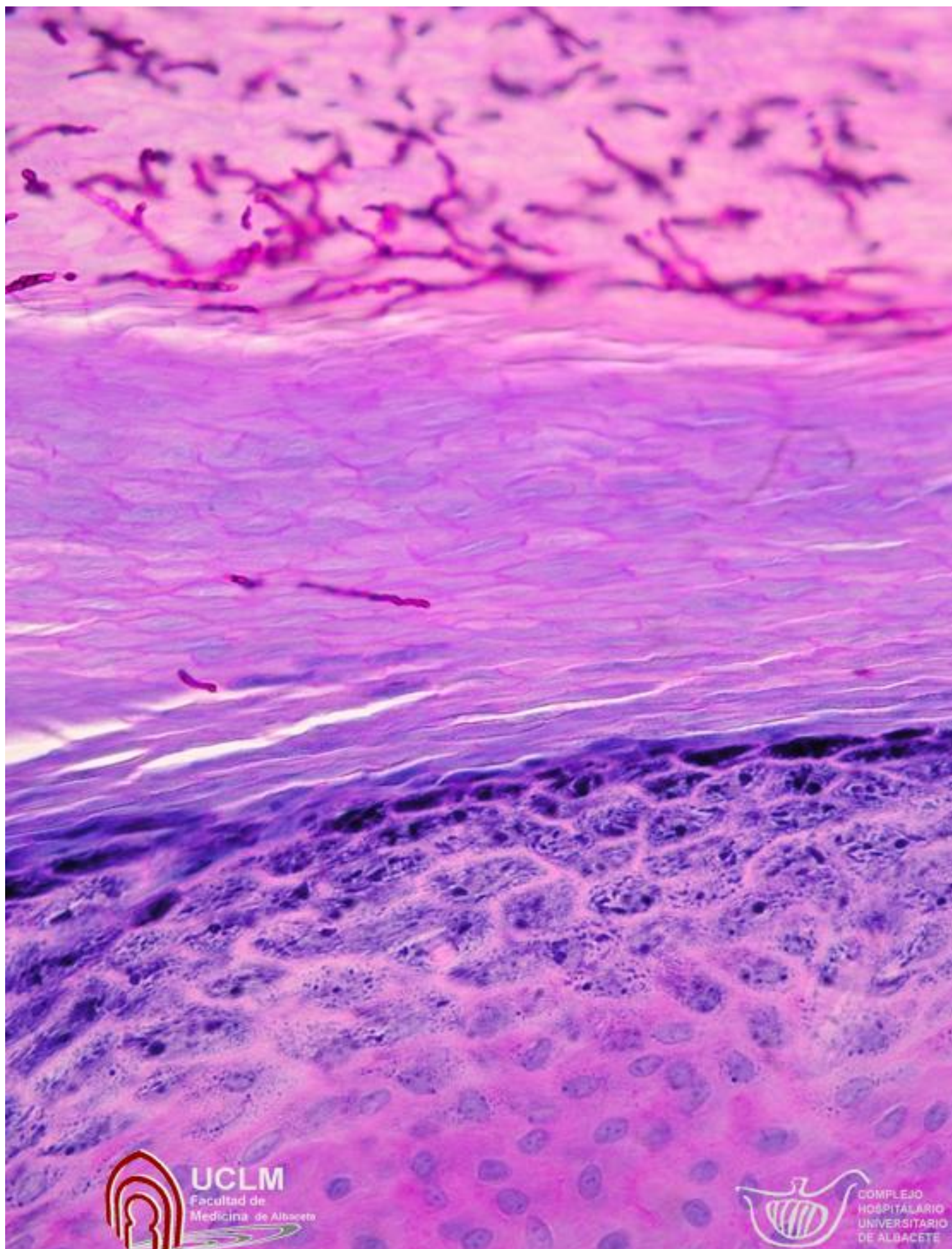
HISTORIA CLÍNICA

Paciente de 47 años que presenta desde hace 1 año blanqueamiento de la primera uña del pie derecho, con fragilidad y engrosamiento del reborde distal.

[Caso en Dermatología](#) (Click para ver)

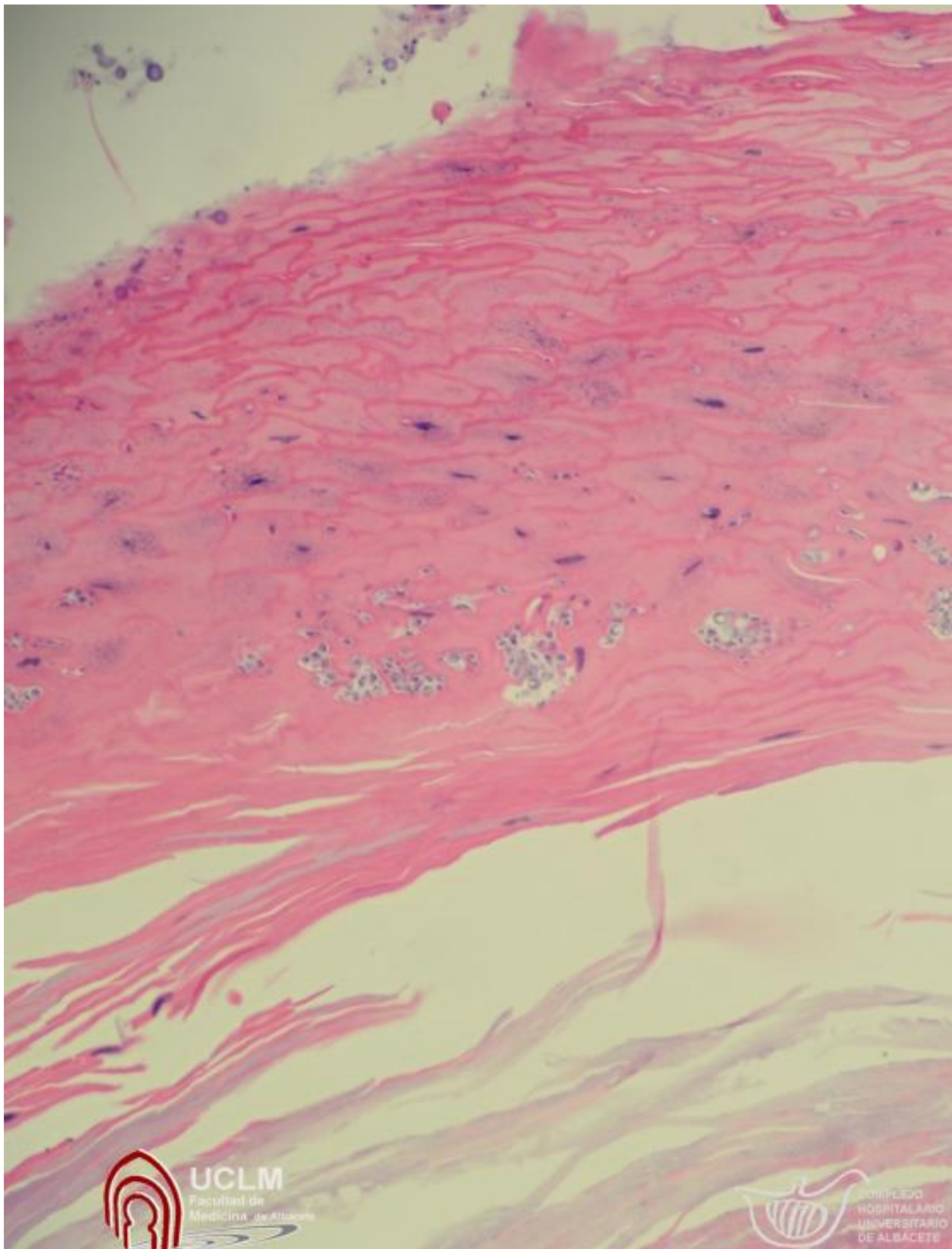






Lesión en uña del pie derecho.

Monday, 15 August 2011 13:53 - Last Updated Monday, 15 August 2011 14:02



~~RESERVA DE LOS DERECHOS DE LA UNIVERSIDAD DE LA ALFAMBA. El~~