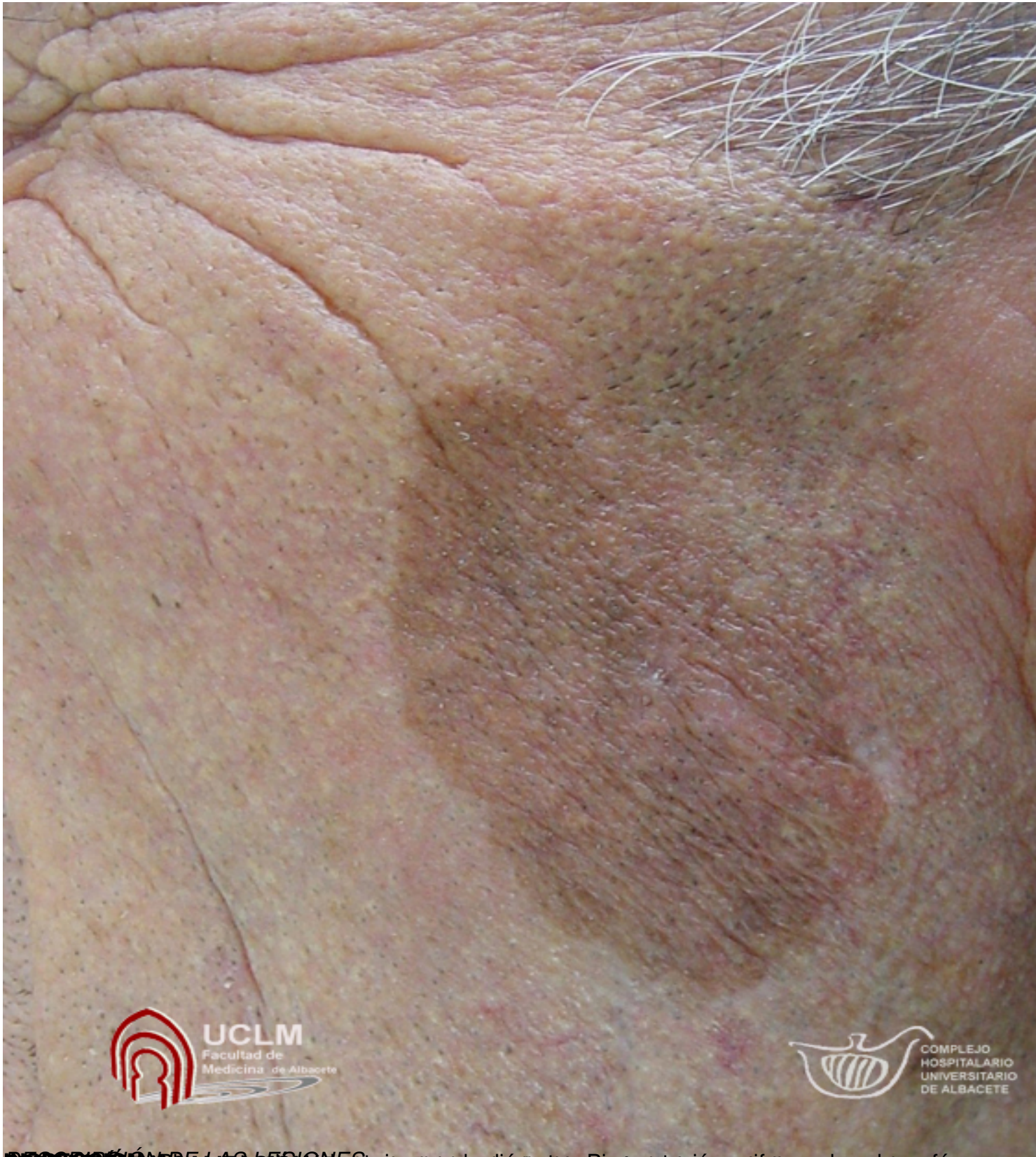


There are no translations available.

Varón de 74 años, presenta desde hace más de 5 años una lesión de color marrón que crece lentamente. Por lo demás es asintomática.



MANCHA EN LA MEJILLA. Pigmentación uniforme de color café-oscuro, de 1,5 x 1,0 cm. Diagnóstico: melanocitoma.