

There are no translations available.

**CASO CLÍNICO:** Mujer de 33 años acude a consulta por infertilidad con varios abortos precoces y tardíos de repetición.

**ANTECEDENTES:**

No refiere antecedentes de interés ni ella ni su pareja

**PRUEBAS COMPLEMENTARIAS:**

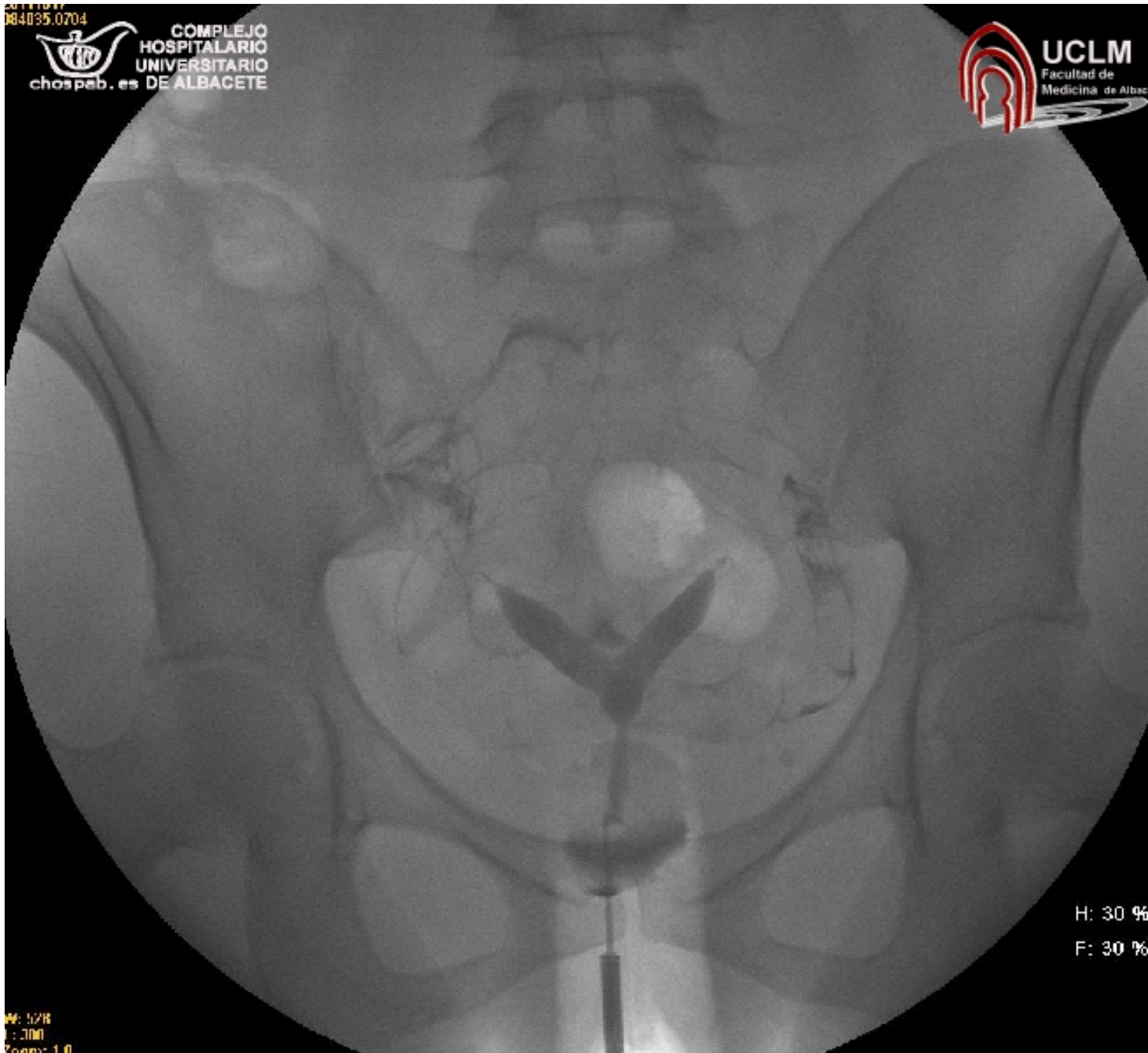
De las pruebas complementarias solicitadas destaca:

- **Ecografía transvaginal:** útero bicorne/septo (Ver ecografía en: [Ginecología General: Útero](#)). Ovarios normales

- **Histerosalpingografía:** Útero bicorne unicollis/septo, sin evidencia de defectos de replección intraluminales. Trompas filiformes con paso de contraste a peritoneo. Presencia de dos cavidades endometriales que se fusionan cerca del cérvix y un solo cuello. La valoración de la morfología del fundus es necesaria para hacer un diagnóstico diferencial entre ambas entidades y para ello, es necesario recurrir a la resonancia magnética nuclear.

□

□



**DIAGNÓSTICO:** Útero bicorne/septo.

□

*Autora: Dra. Esther López del Cerro (MIR 4º año de Obstetricia y Ginecología)*

## Útero Bicorne/Septo (Histerosalpingografía)

Saturday, 27 July 2013 20:46 - Last Updated Sunday, 18 August 2013 19:45

---