

There are no translations available.

Motivo de consulta:

Mujer de 29 años que acude a urgencias por dolor abdominal en FII.

Antecedentes:

- **Personales:** Sin interés.

- **Familiares:** Sin interés.

- **Gineco-obstétricos:** Menarquia 12 años, FM-3/28, G2-P2, URN: hace 15 días.
Portadora de DIU de cobre

Enfermedad actual:

Paciente de 29 años que refiere dolor abdominal en FII, tipo continuo, no irradiado, que no cede con analgesia. Como
ico dato de inter
é
s, inserci
ó
n de DIU de cobre 15 d
í
as antes sin incidencias.

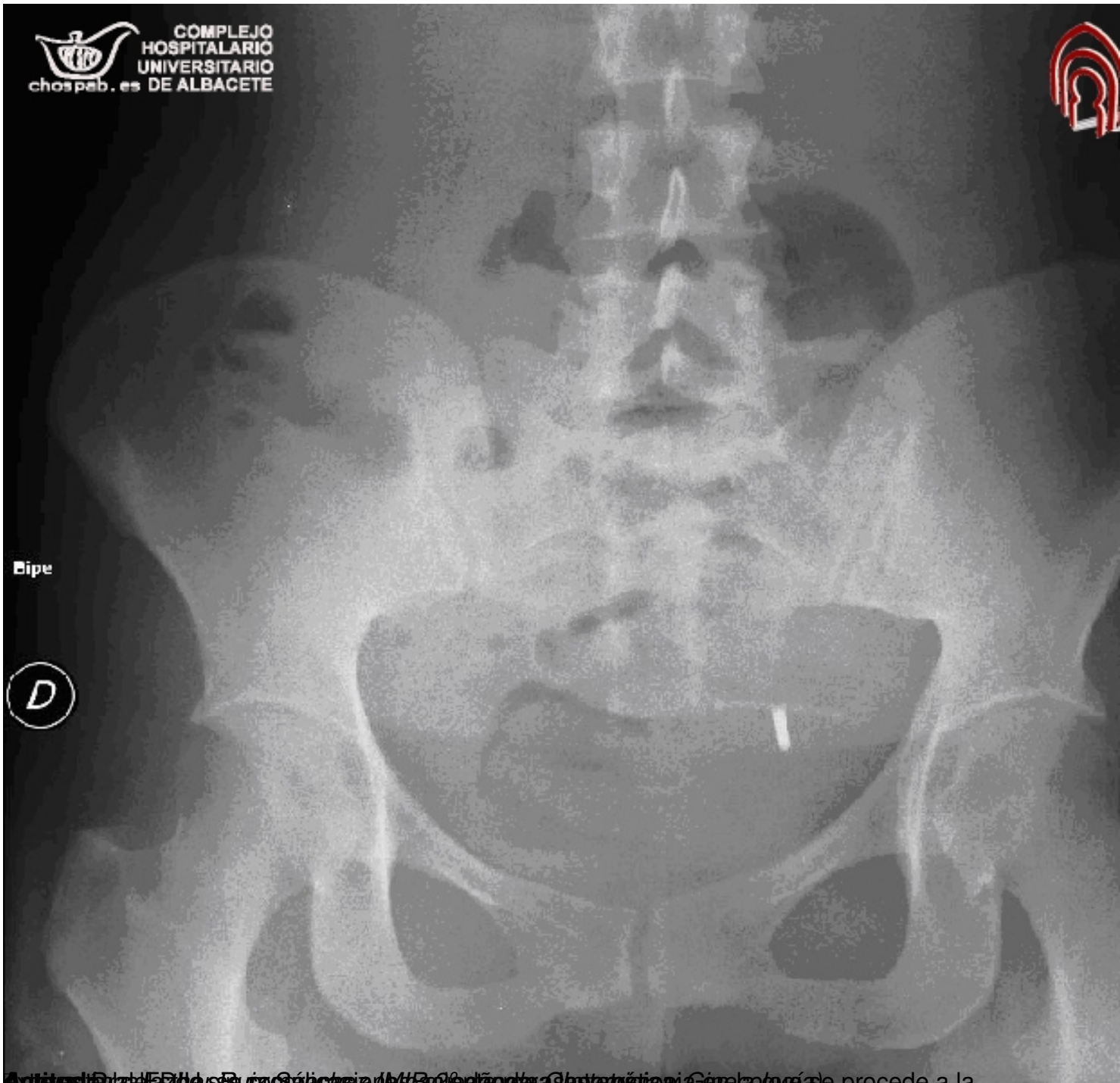
ún

Exploración física:

Exploración ginecológica normal, excepto no visualización de hilos de DIU. Abdomen blando y depresible, doloroso a palpación profunda en FII, sin signos de defensa, ni irritación peritoneal.

Pruebas complementarias:

- **Ecografía transvaginal:** No se objetiva DIU en cavidad uterina. Aparato genital normal.
- Se solicita **radiografía de abdomen**, localizando el dispositivo fuera de cavidad uterina.



Anteroposterior (AP) radiograph of the pelvis. A migrated Intrauterine Device (IUD) is visible in the right hemipelvis. The IUD is a small, bright, linear object located in the right iliac region. The rest of the pelvic bones and the lumbar spine are visible. The image includes a logo for 'COMPLEJO HOSPITALARIO UNIVERSITARIO DE ALBACETE' in the top left, a red logo in the top right, and a 'D' marker on the left side.