

There are no translations available.

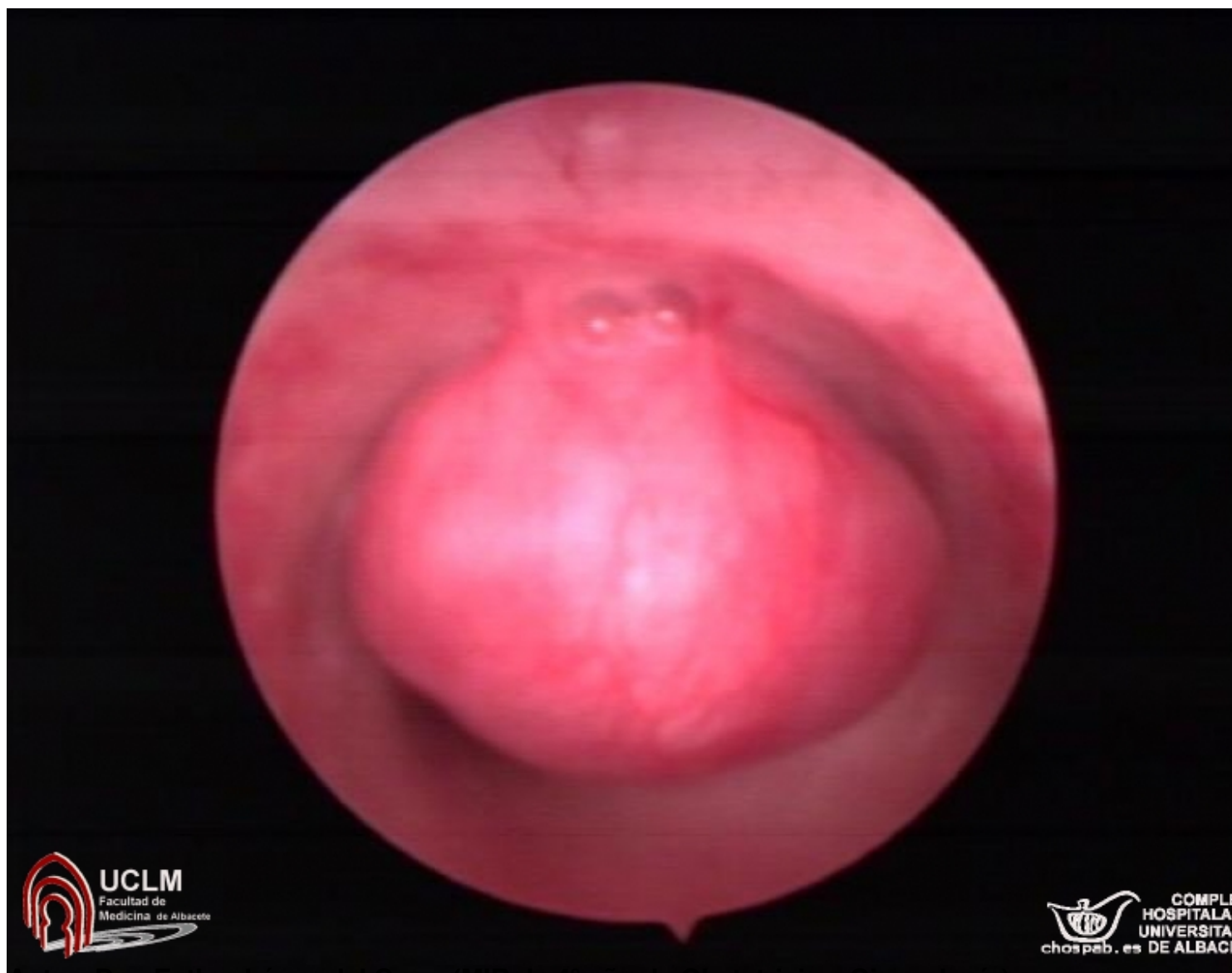
Caso clínico

Paciente de 65 años, sin antecedentes de interés, estudiada en consulta por **metrorragia postmenopáusica**.

Antecedentes gineco-obstétricos: Mq 11, FM-4/28, G5P5. Menopausia a los 50 años.

En consulta la paciente es sometida a una exploración ginecológica (se confirma el sangrado) y una ecografía en la que se observa imagen compatible con mioma submucoso.

Actitud: Se realiza **histeroscopia** (imagen) visualizando **cavidad uterina tipo II recubierta por endometrio atrófico con submucoso pediculado en cara anterior** **mioma**, **de aproximadamente 2 cm** que se extirpa sin dificultad. El estudio AP informa de leiomioma.



Autor: Dra. Esther Lopez del Cerro (MIR de 4º año de Obstetricia y Ginecología)