

There are no translations available.

CASO CLÍNICO:

Paciente de 27 años que acude a urgencias por bulto en genitales.

ANTECEDENTES:

- **Personales:** Sin interés

- **Gineco-obstétricos:** M-12, FM- 4/28. Nuligesta. URN: hace 7 días. Anticoncepción de barrera.

ENFERMEDAD ACTUAL: Paciente de 27 años que acude a urgencias por bulto en genitales y dolor intenso que se incrementa con la deambulación, de 2-3 días de evolución

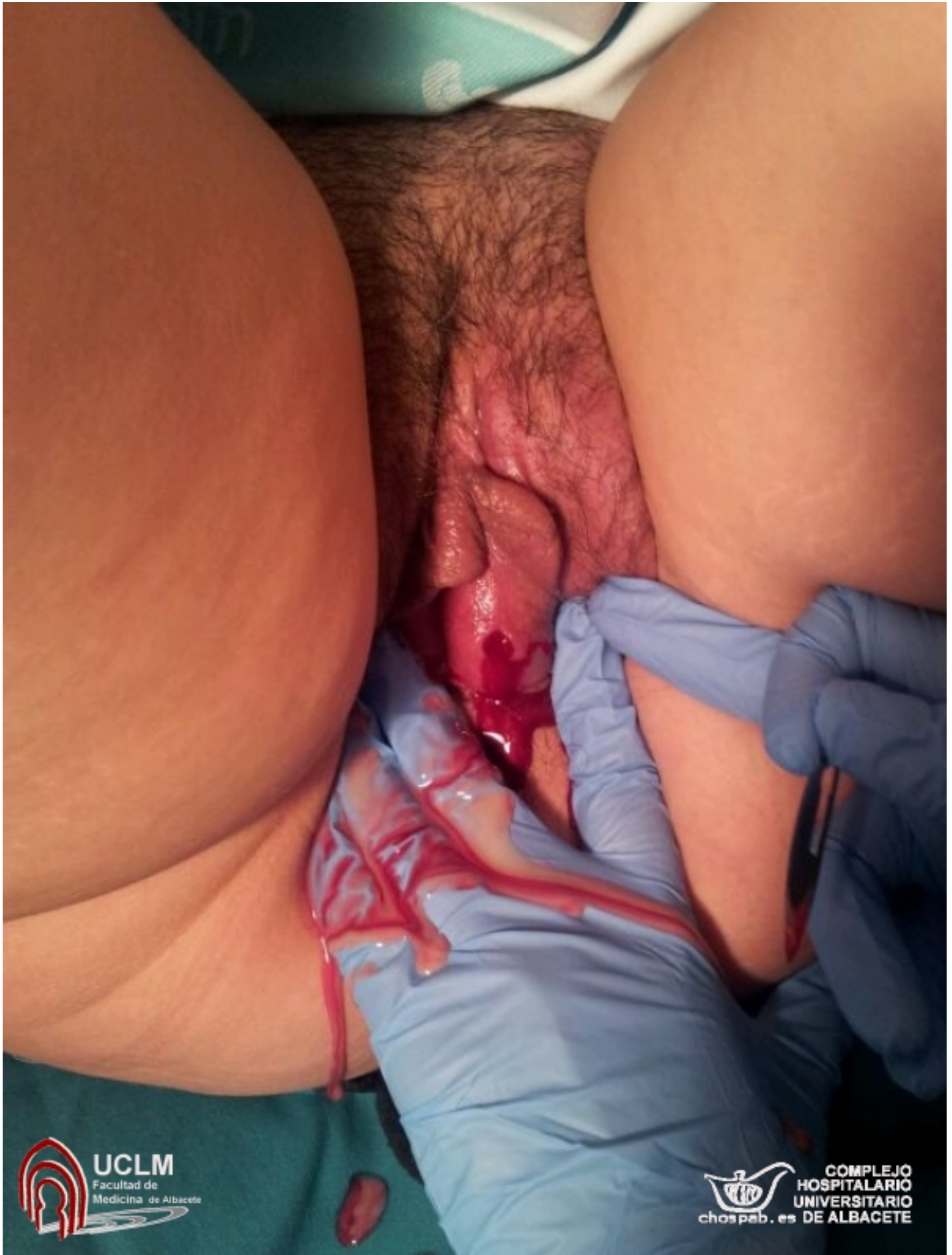
EXPLORACIÓN FÍSICA: Afebril. En genitales externos se visualiza una formación de unos 5cm, en labio mayor izquierdo eritematosa, caliente, fluctuante y muy dolorosa al tacto.



Bartholinitis

Tuesday, 28 January 2014 11:31 - Last Updated Sunday, 02 February 2014 13:15

~~INDICACIONES DE FARMACOTERAPIA: En caso de que el diagnóstico de la infección sea confirmado, se prescribirá~~



Bartholinitis

Tuesday, 28 January 2014 11:31 - Last Updated Sunday, 02 February 2014 13:15

Autora: Ana María Castillo Cañadas (MIR 3º año de Obstetricia y Ginecología)