

There are no translations available.

□

El examen básico del SNC o neurosonograma básico tiene como **objetivo** confirmar la normalidad del SNC y la ausencia de imágenes patológicas.

¿Cuándo? Debe realizarse en la ecografía de semana 20, y en el tercer trimestre, debido a la presencia de anomalías evolutivas.

¿Vía de exploración? Preferentemente transabdominal, reservando la vía transvaginal para la exploración avanzada o para complementar el estudio.

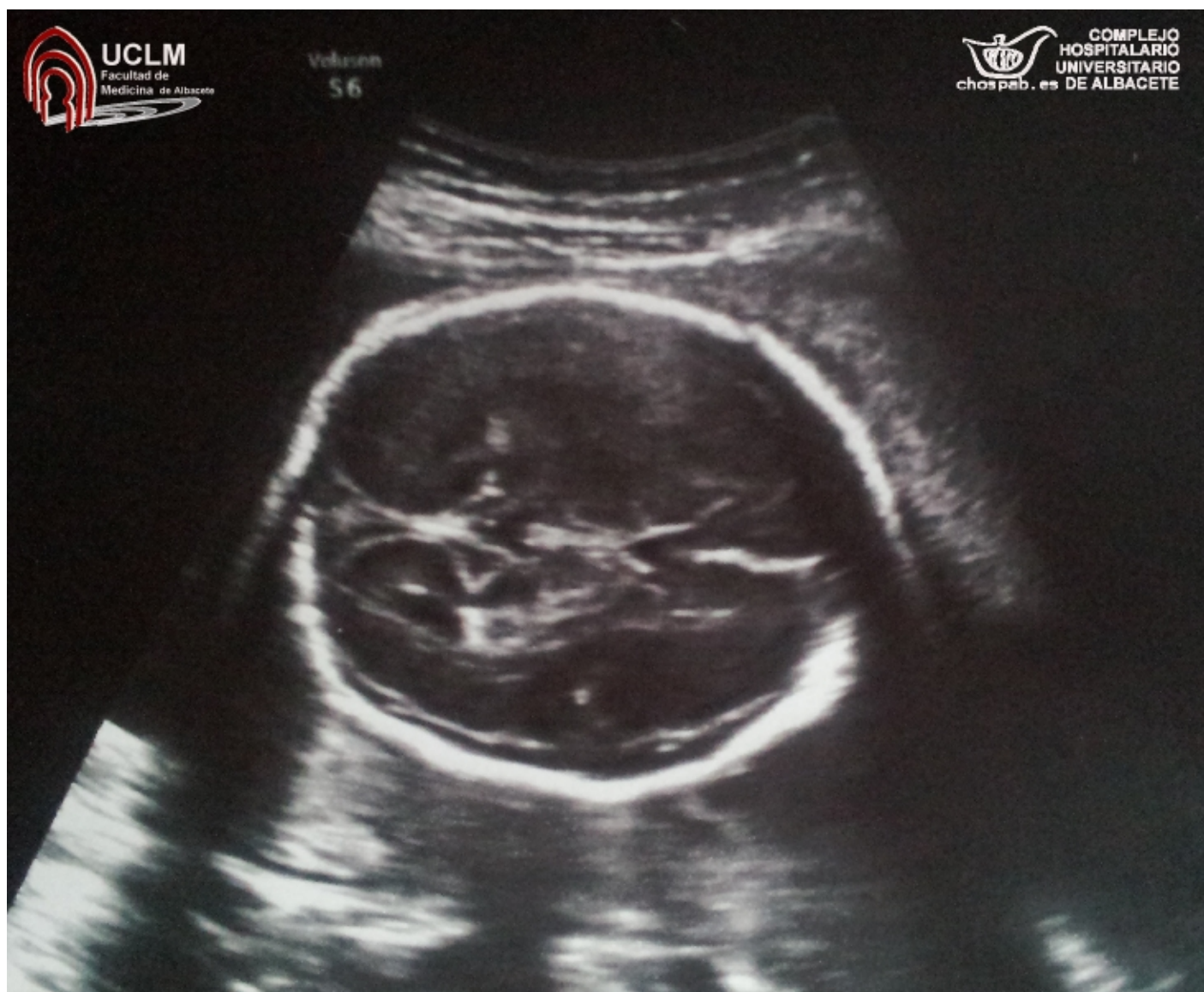
¿Cómo realizarlo? Incluye la evaluación de la cabeza y la columna vertebral fetal en los tres planos del espacio: axial, transversal y coronal; con el fin de valorar la morfología, simetría, integridad y osificación de la calota, así como las estructuras de la línea media. Se debe realizar un **corte transventricular**, transtalámico, transcerebeloso y estudio de la columna vertebral.

1. CORTE TRANSVENTRICULAR (IMAGEN):

Se visualiza la línea media, las astas frontales, el cavum del septum pellucidum y los ventrículos laterales con los plexos coroideos en su interior.

Se debe hacer un esfuerzo por identificar el cavum del septum pellucidum, ya que descarta multitud de patología cerebral.

En este corte se debe realizar la medición del **atrio ventricular**, a nivel del glomus del plexo coroideo.



□

Autora: Dra. Esther López del Cerro (MIR 4º año de Obstetricia y Ginecología)

