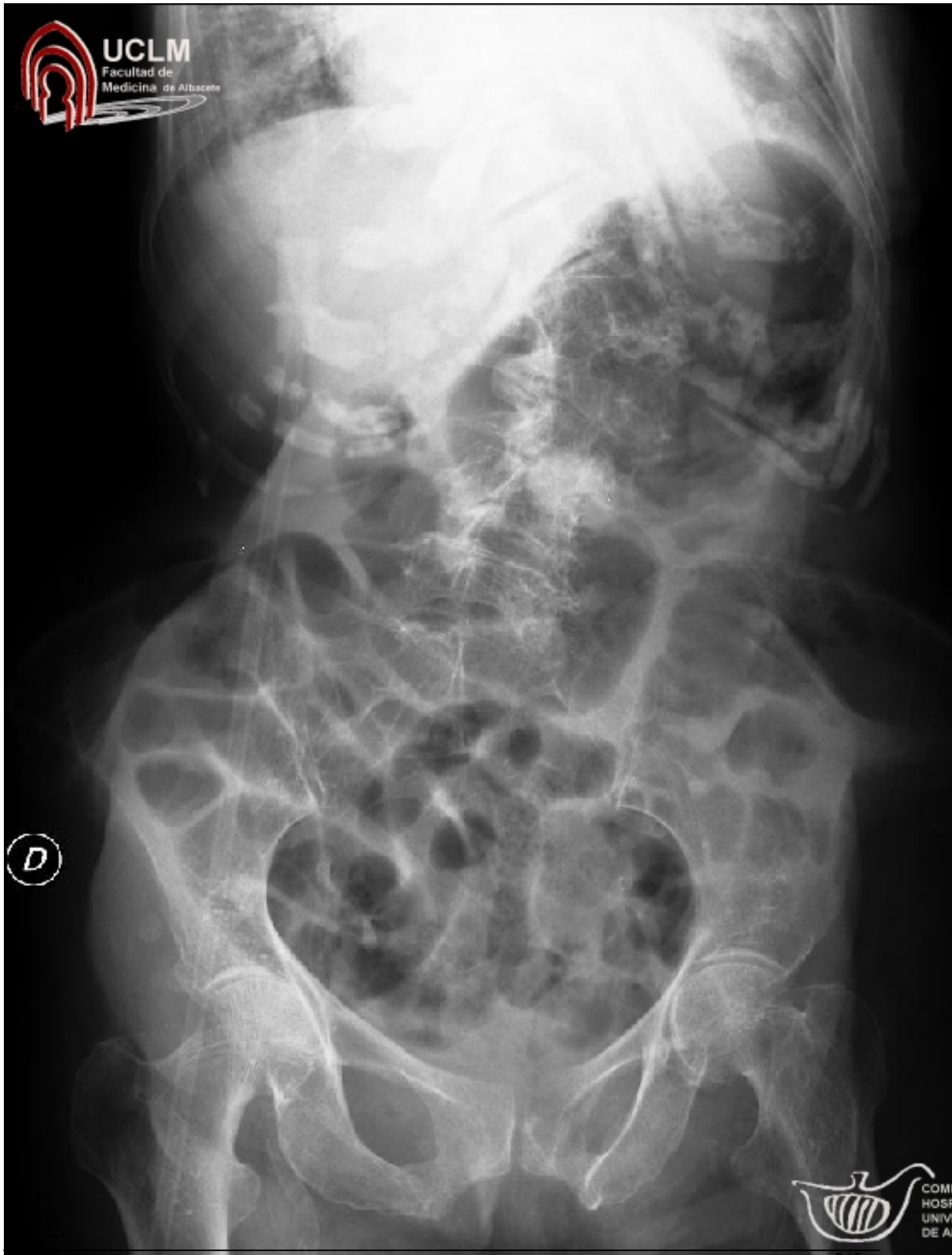
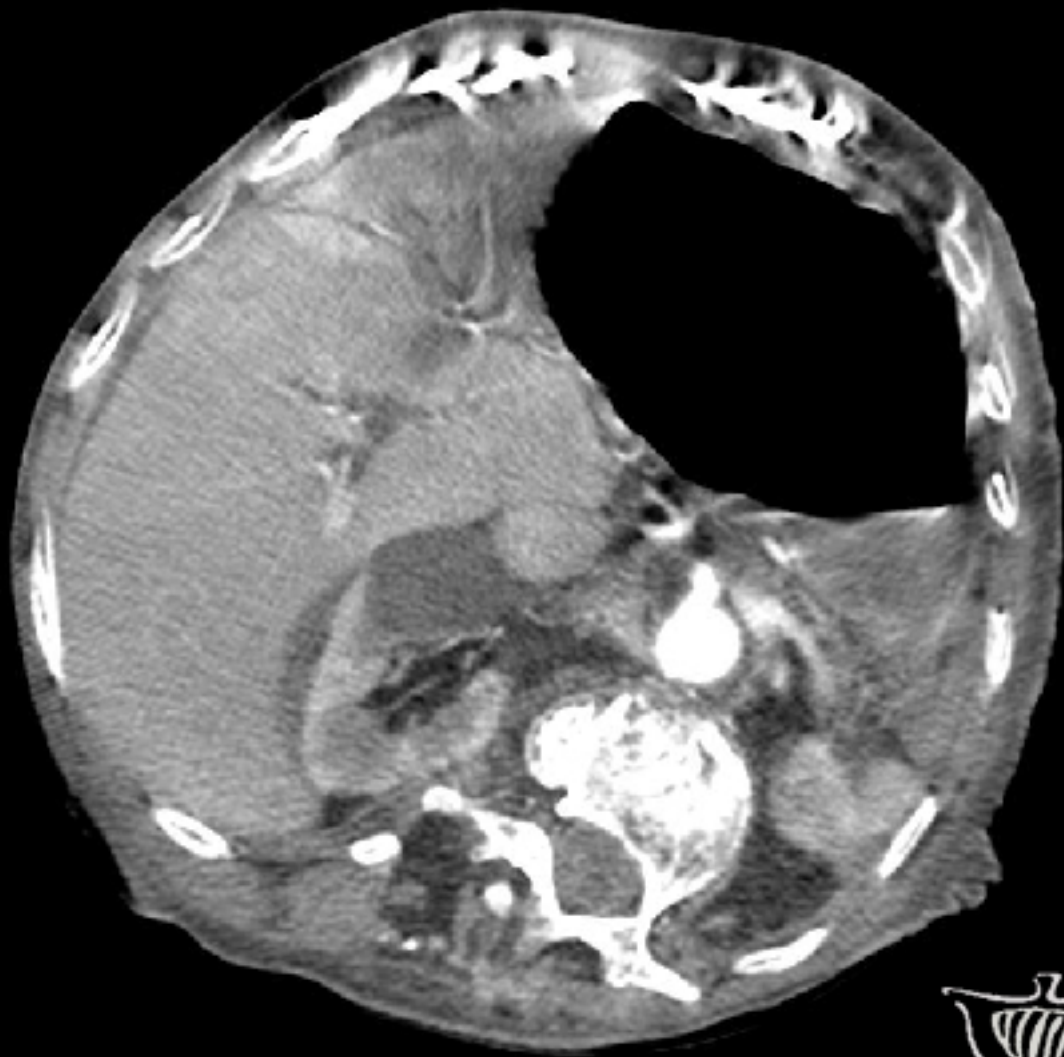
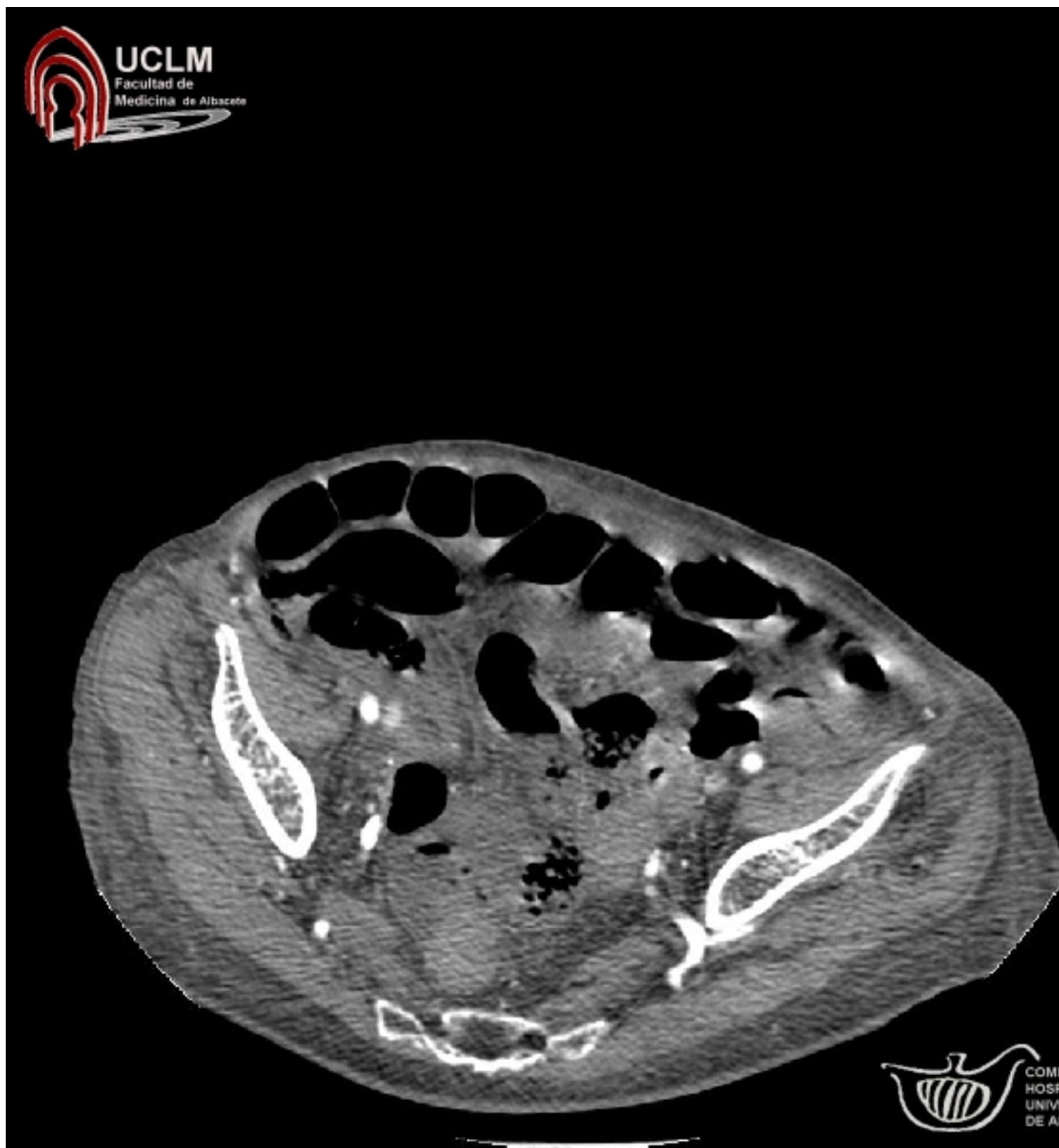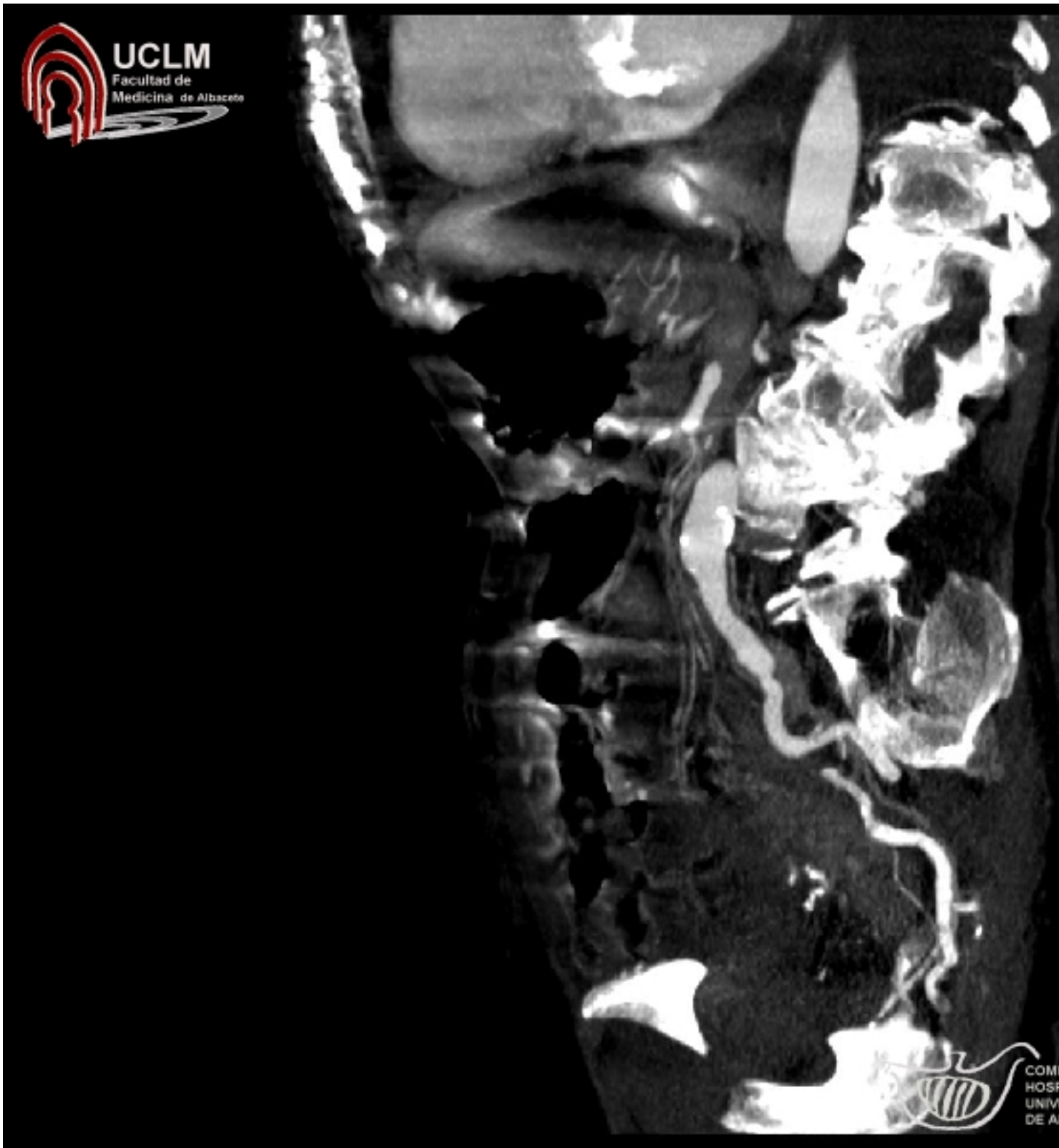
## **JUSTIFICACIÓN CLÍNICA DE LA EXPLORACIÓN**

Paciente de 94 años que presenta dolor abdominal inespecífico.









El paciente presenta dolor abdominal inespecífico. El diagnóstico es de una enfermedad de Crohn.