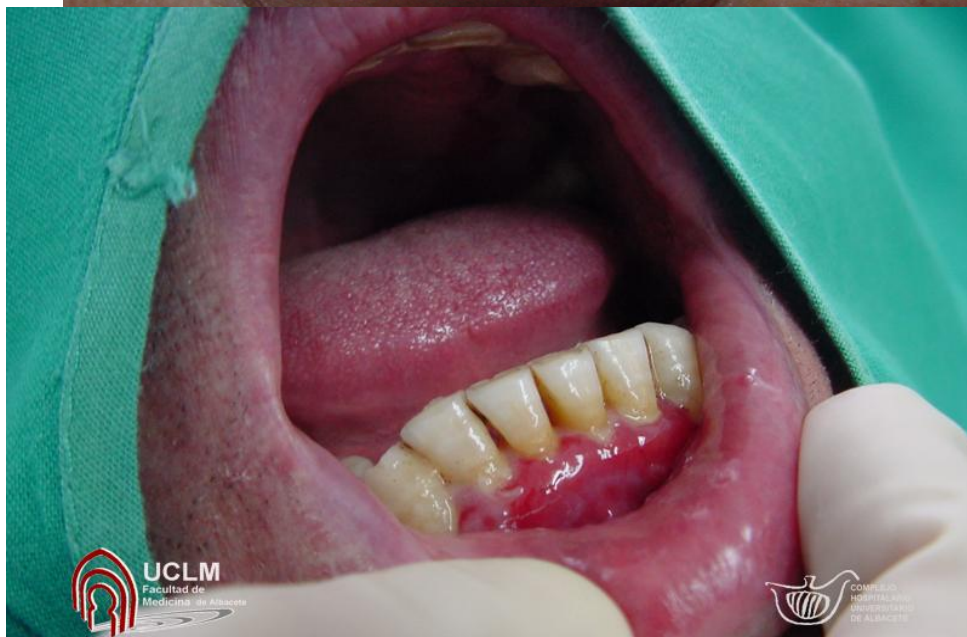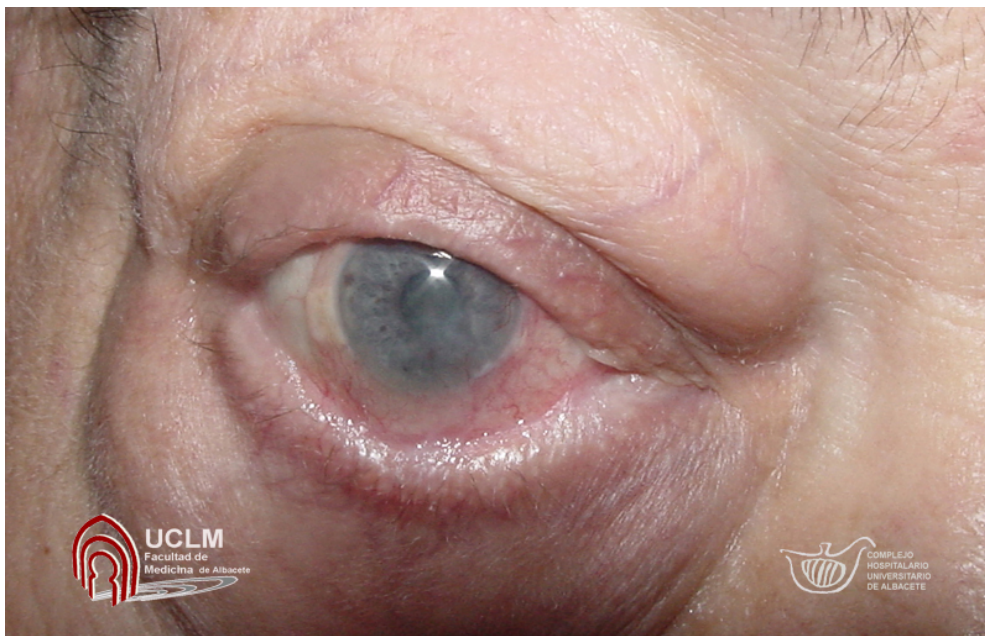


There are no translations available.

Varón de 50 años. Consulta por presentar lesiones sangrantes dolorosas en mucosa gingival y escozor y pérdida de visión en ojo derecho.

El cuadro ha ido evolucionando en los últimos 3 años.



DESCRIPCIÓN DE LAS LESIONES

OJO: Desaparición del saco conjuntival inferior con formación de sinequias. Ausencia de

pestañas. Opacificación corneal inferior y de la conjuntiva bulbar, con telangiectasias.

BOCA: Erosiones en las encías de la arcada inferior, con presencia de esfacelos, probablemente resultado de los techos de las ampollas de la mucosa.

DISTRIBUCIÓN: Explorar la mucosa genital buscando erosiones o ampollas y la presencia de sinequias. En ocasiones estos pacientes tienen también ampollas tensas y cicatrices en la piel, especialmente en zonas sometidas a fricción o traumatismo.

¿Cuál sería su diagnóstico diferencial?

¿Qué pruebas complementarias solicitaría para confirmar su diagnóstico?

..... para la solución presione "próximo".....

DIAGNÓSTICO DIFERENCIAL

- Pénfigo
- Penfigoide cicatricial
- Epidermolisis ampollosa adquirida.

□

PRUEBAS COMPLEMENTARIAS

- Biopsia de la mucosa lesionada. Se remitirá al laboratorio material para tinciones convencionales con hematoxilina - eosina, así como material en fresco para estudio con inmunofluorescencia directa.

- Determinación sérica de anticuerpos anti-membrana basal epidérmica y anti-sustancia intercelular epidérmica.

- Estudio bioquímico convencional para valorar las funciones renal y hepática y el estado metabólico del paciente.

- Hematimetría

- Radiografía de tórax

- Mantoux.