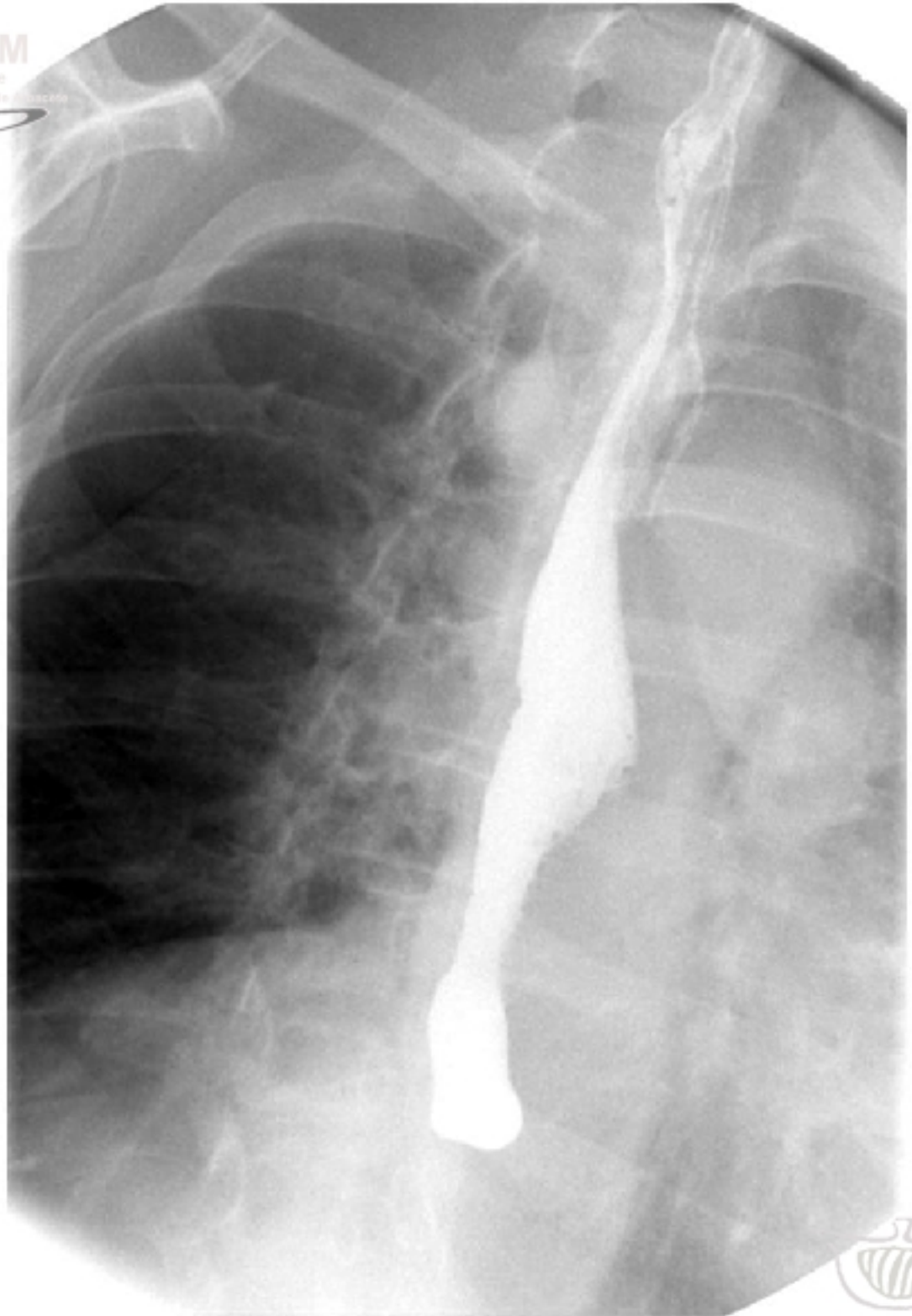
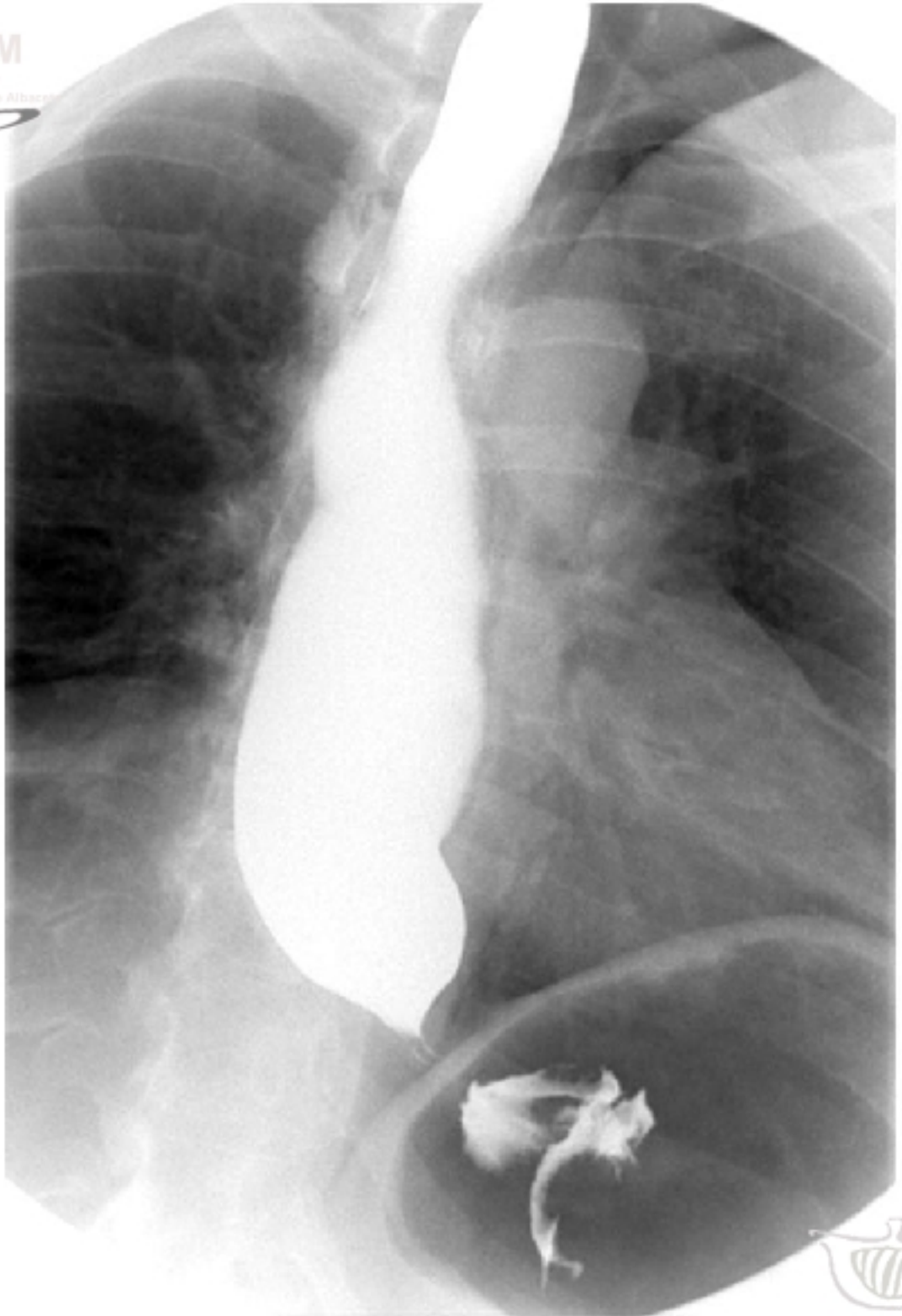
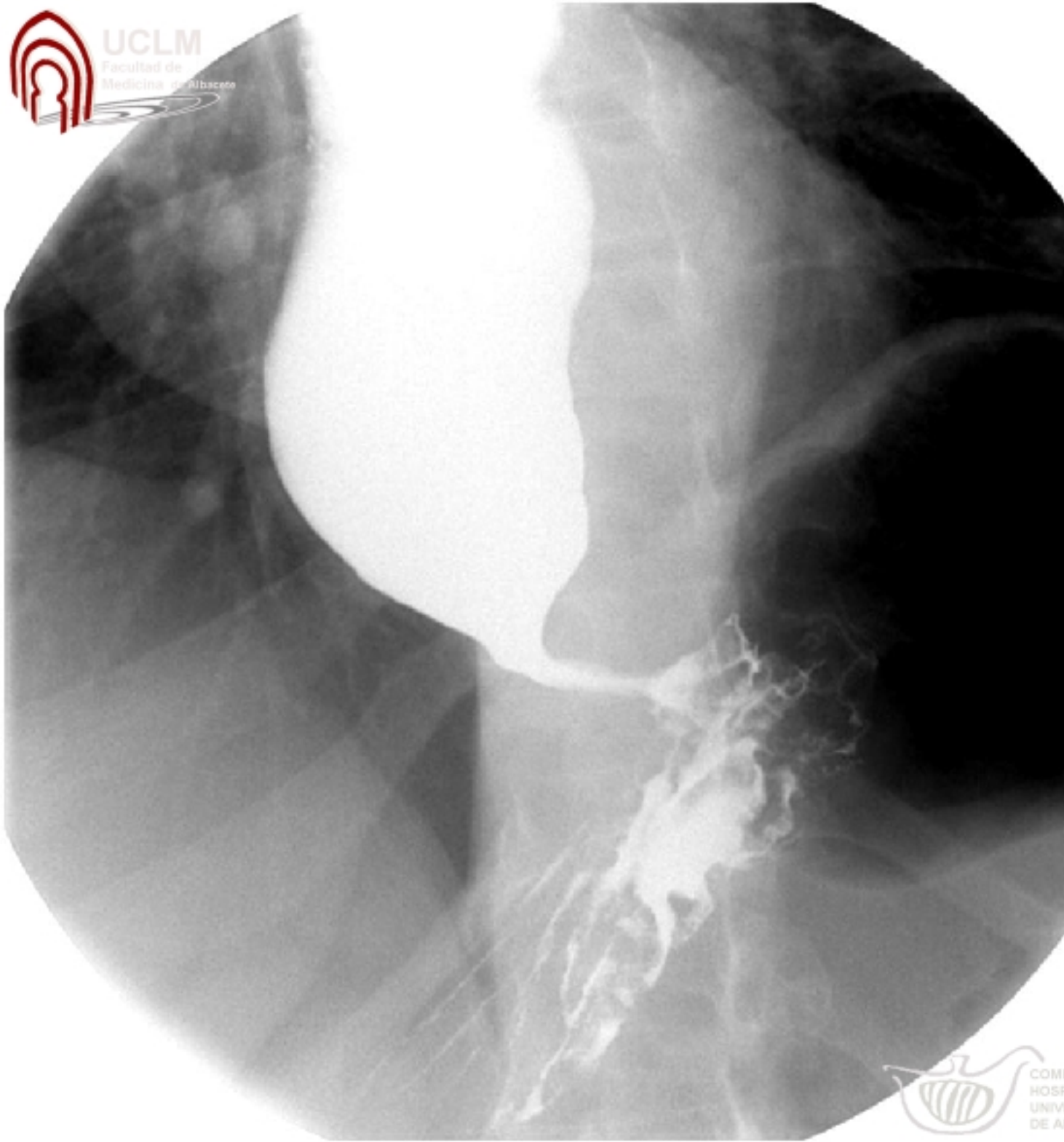


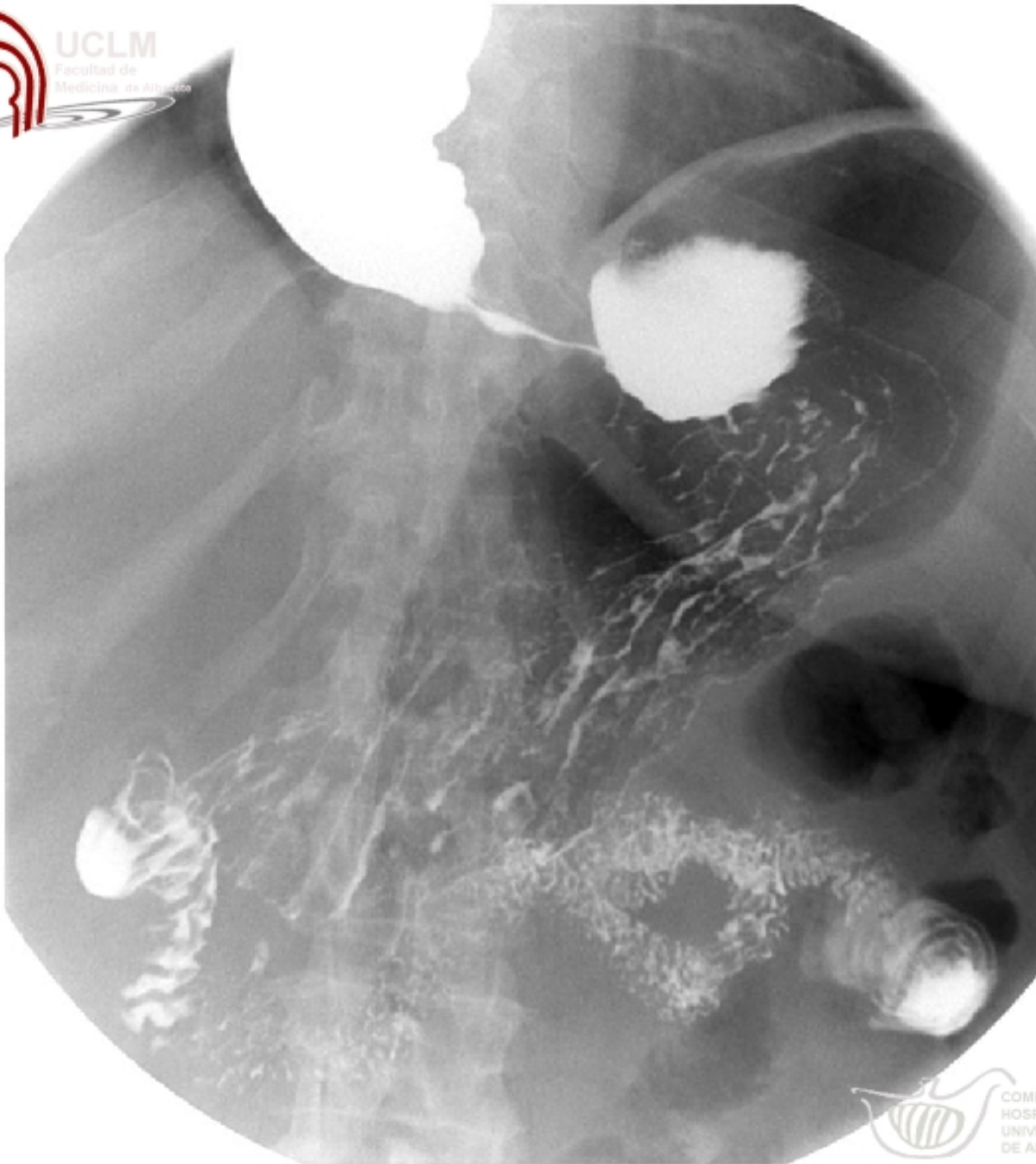## **JUSTIFICACIÓN CLÍNICA DE LA EXPLORACIÓN**

Paciente de 73 años que presenta disfagia de larga evolución, dolor torácico y regurgitación de alimentos no digeridos.









**REGISTRACIÓN DE LA ESTIMACIÓN DE VOLUMEN LÓGICOS** asclm.piz/r y estenosis del esfínter