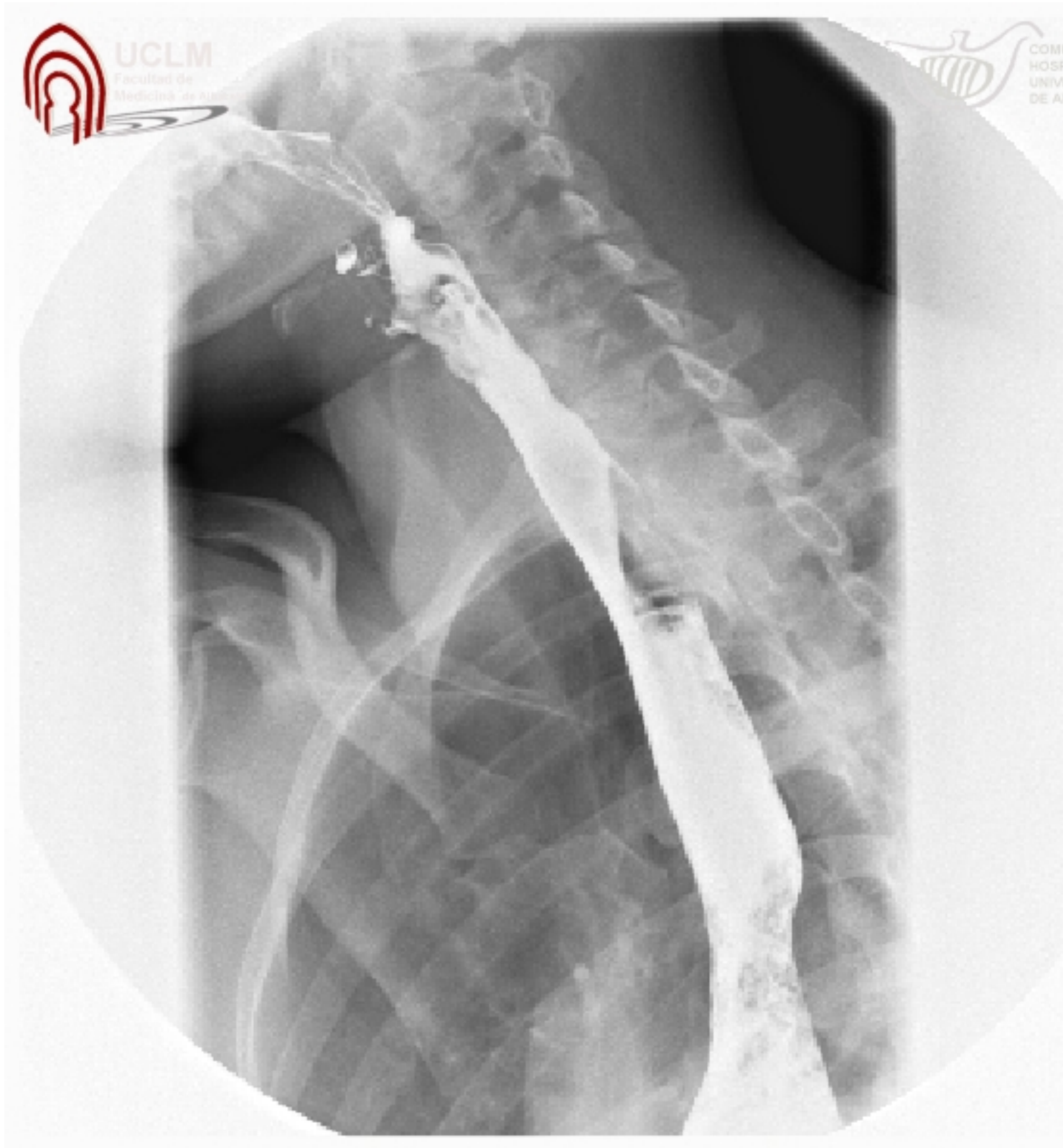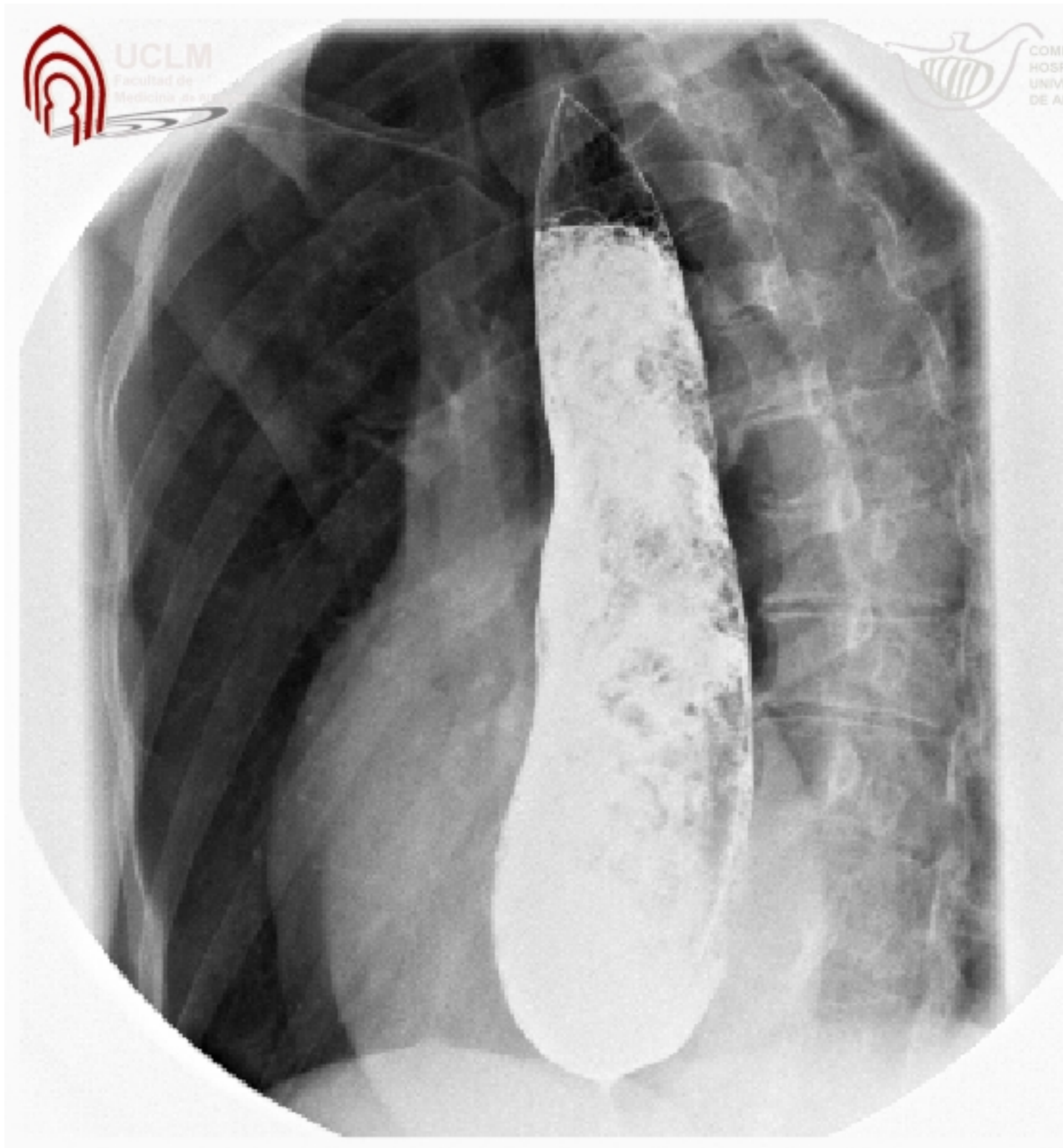

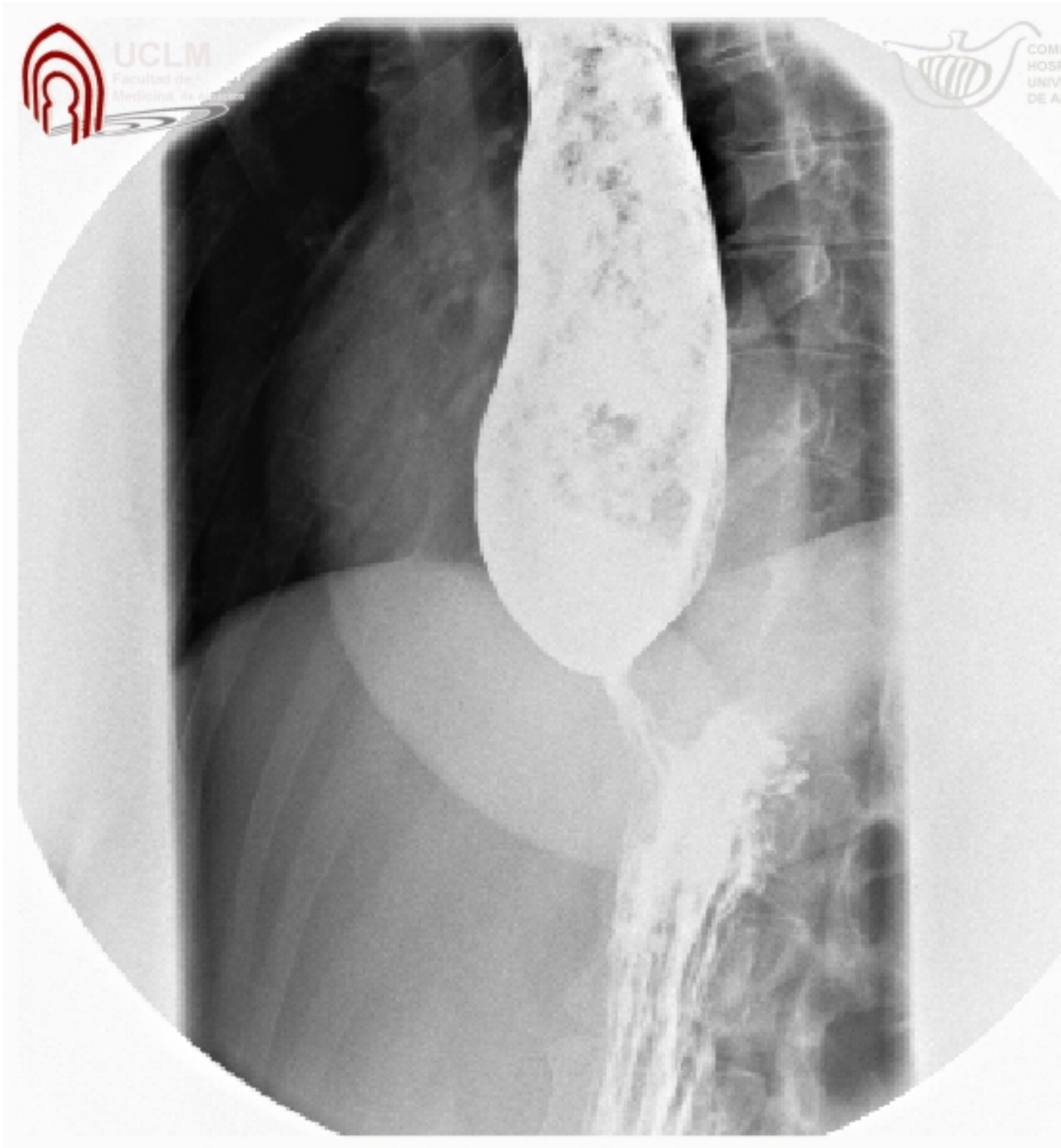
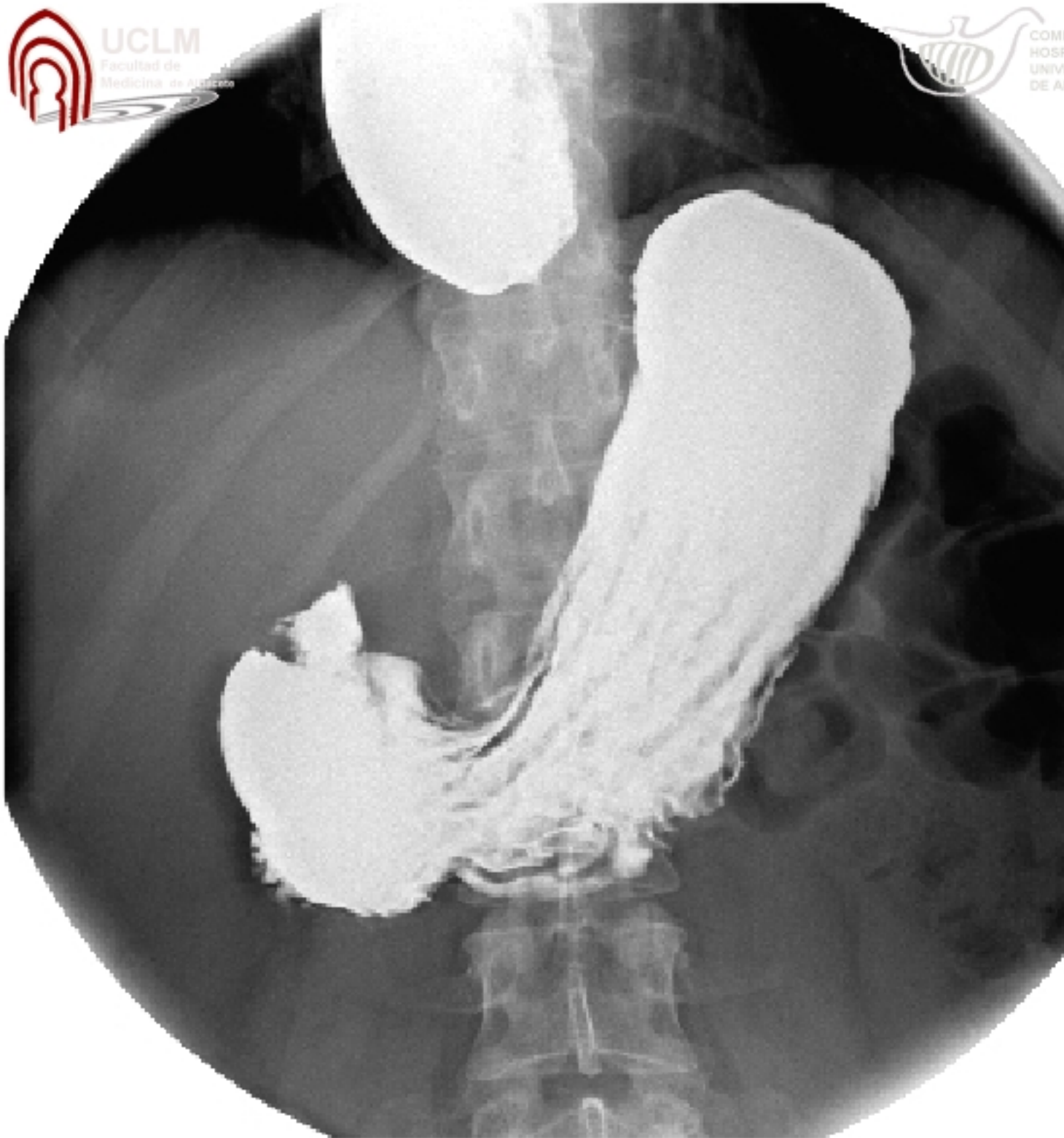## **JUSTIFICACIÓN CLÍNICA DE LA EXPLORACIÓN**

Paciente con disfagia para sólidos y líquidos, que aumenta con el estrés y con la ingesta rápida.









**DESCRIPCIÓN DE LA TÉCNICA DE IMAGEN: ÓCULO** Se realizó una ingesta rápida de un bolo de contraste que se detiene en el esófago inferior.