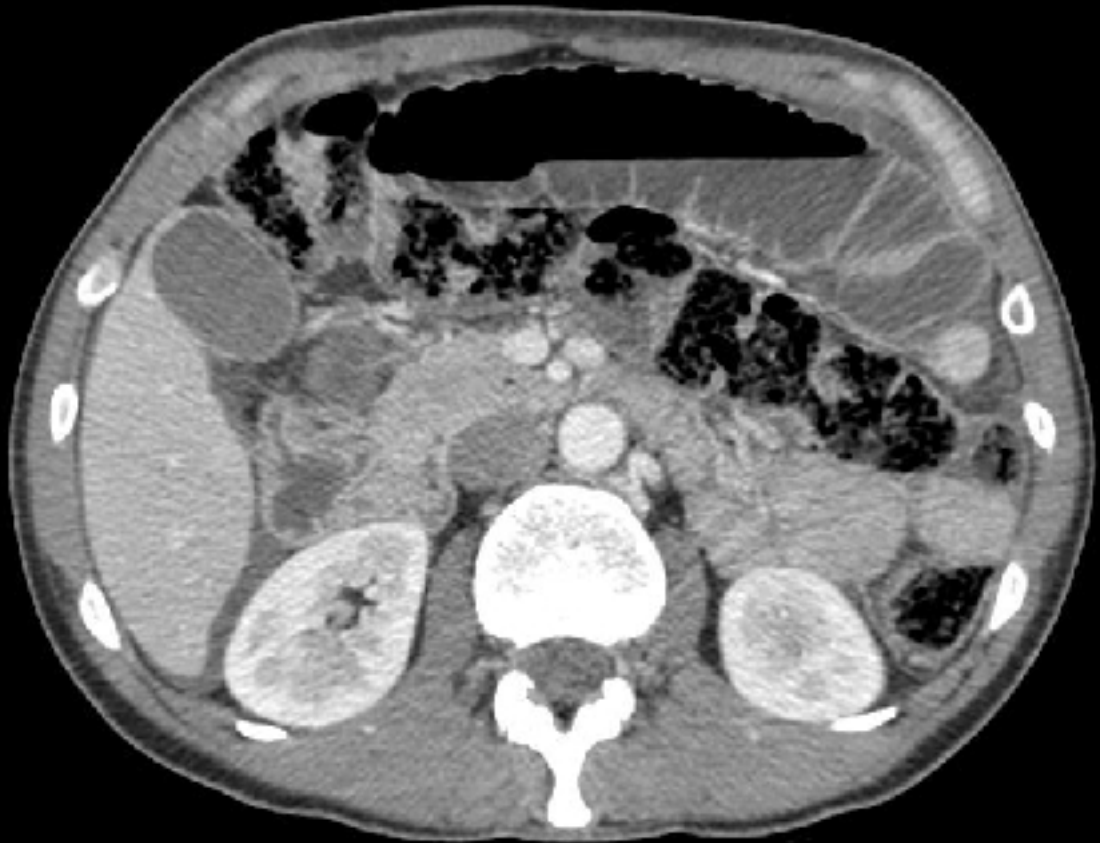
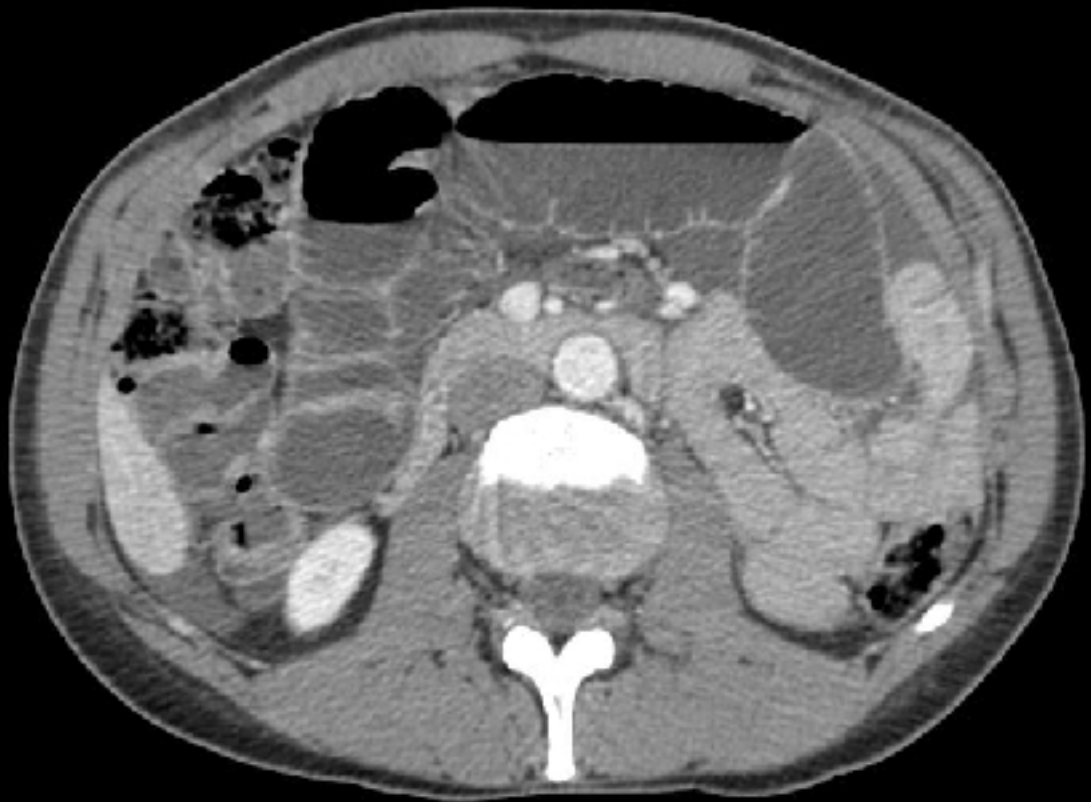

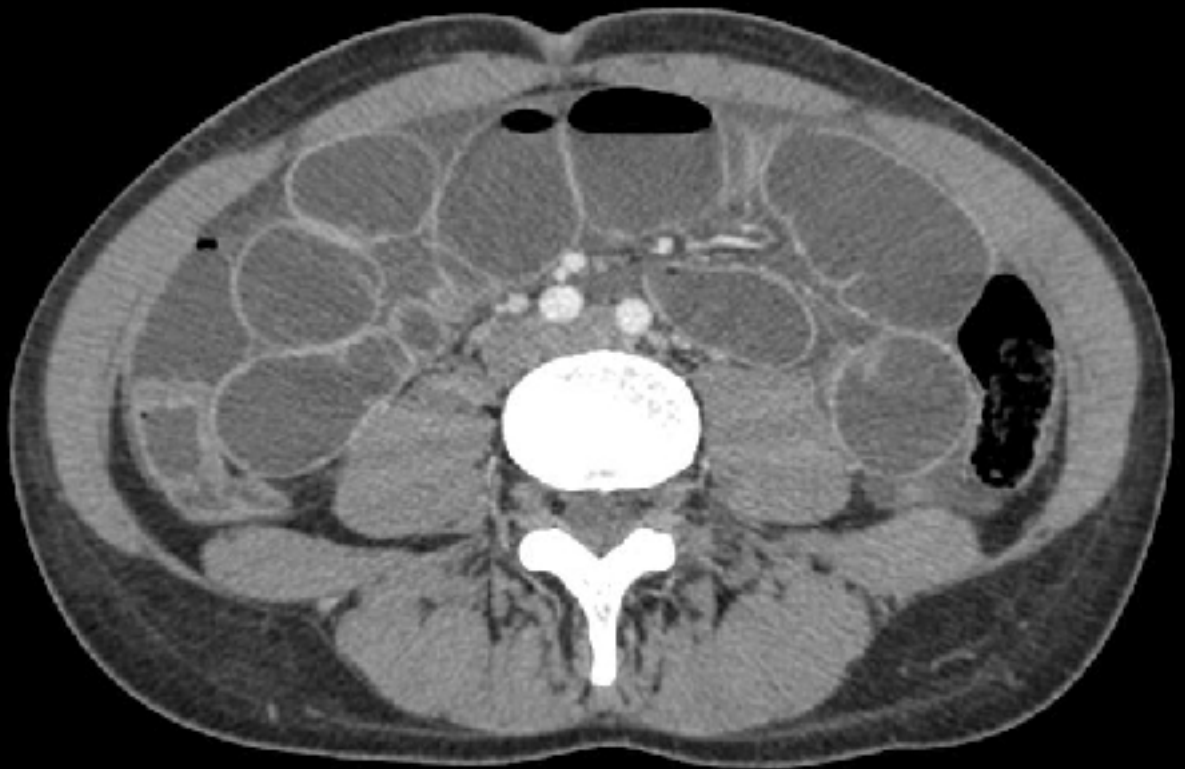There are no translations available.

JUSTIFICACIÓN CLÍNICA DE LA EXPLORACIÓN

Paciente de 42 años que acude por dolor abdominal agudo, distensión y vómitos.







apgado de la vida, dolor abdominal agudo, distensión y vómitos. Diagnóstico: síndrome de rotura de la arteria esplénica, complicación de un quiste de la arteria esplénica y