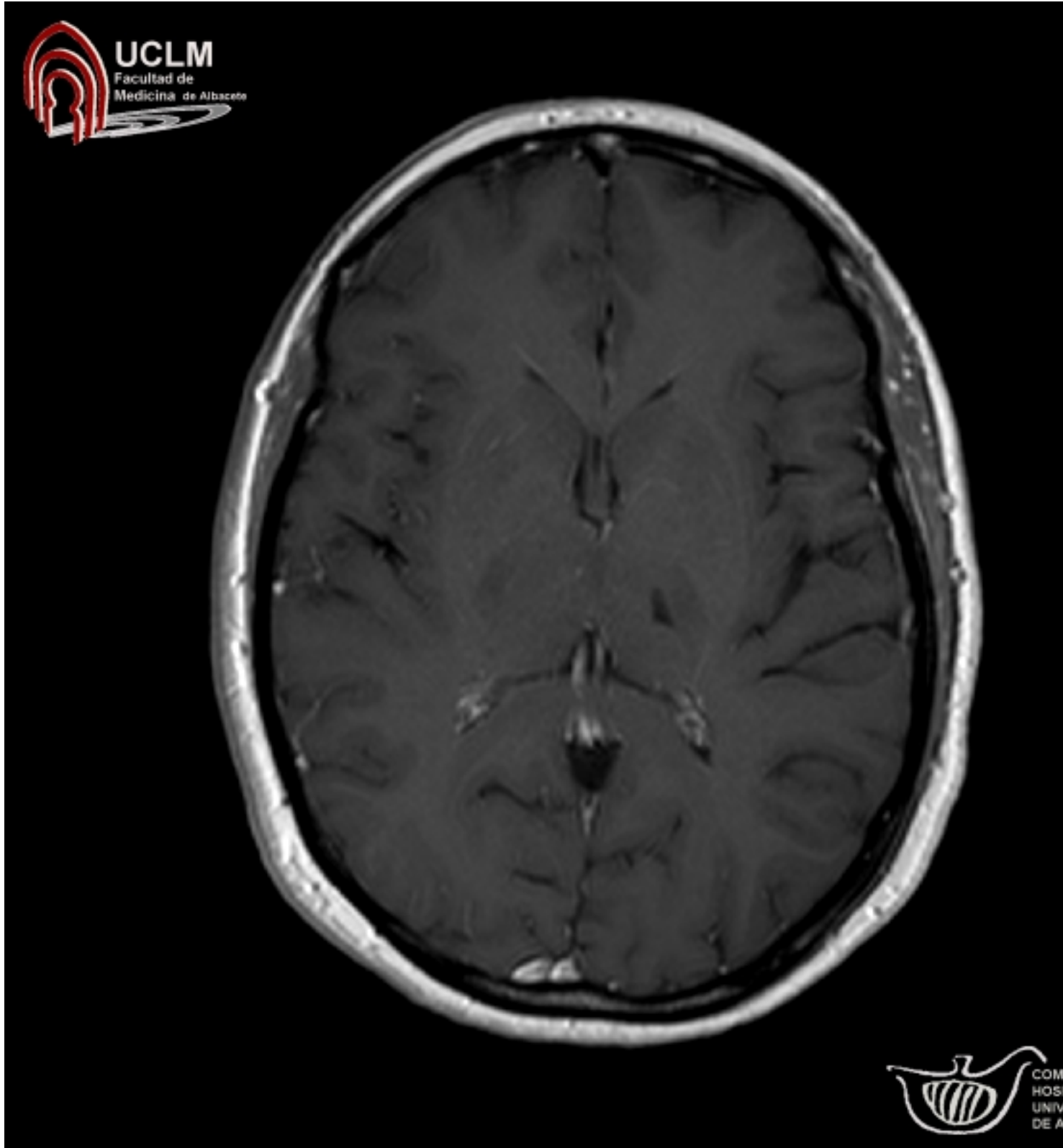
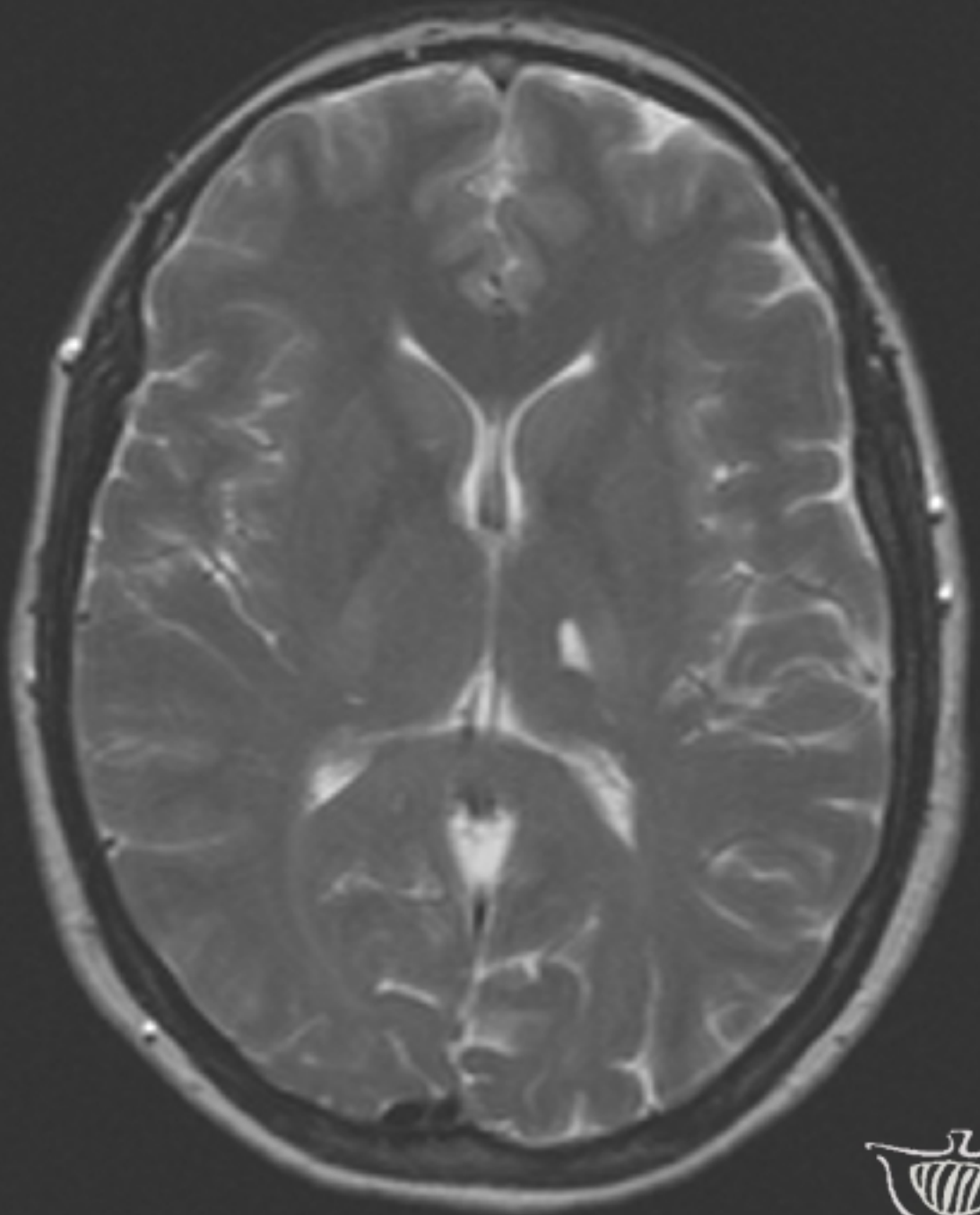


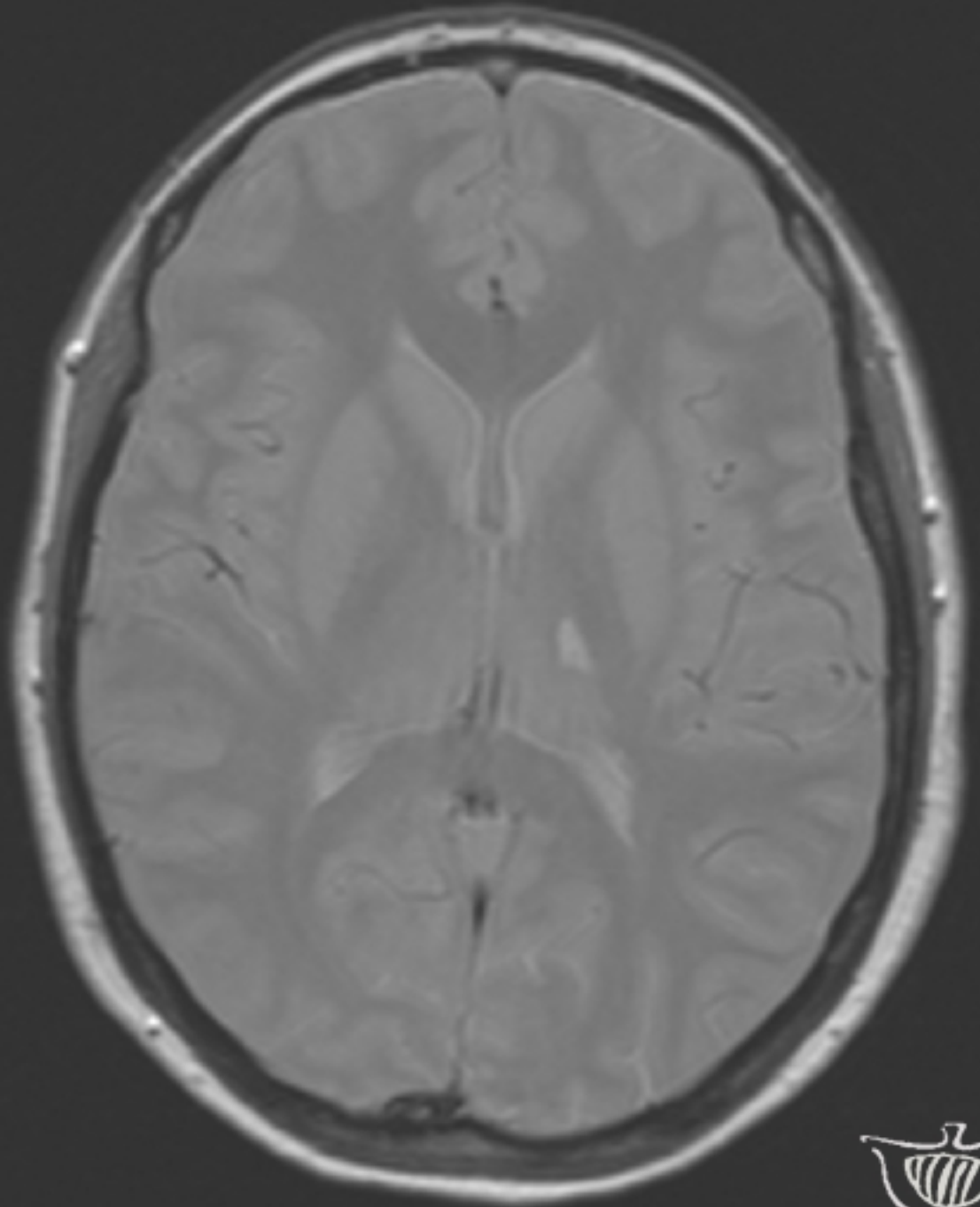
There are no translations available.

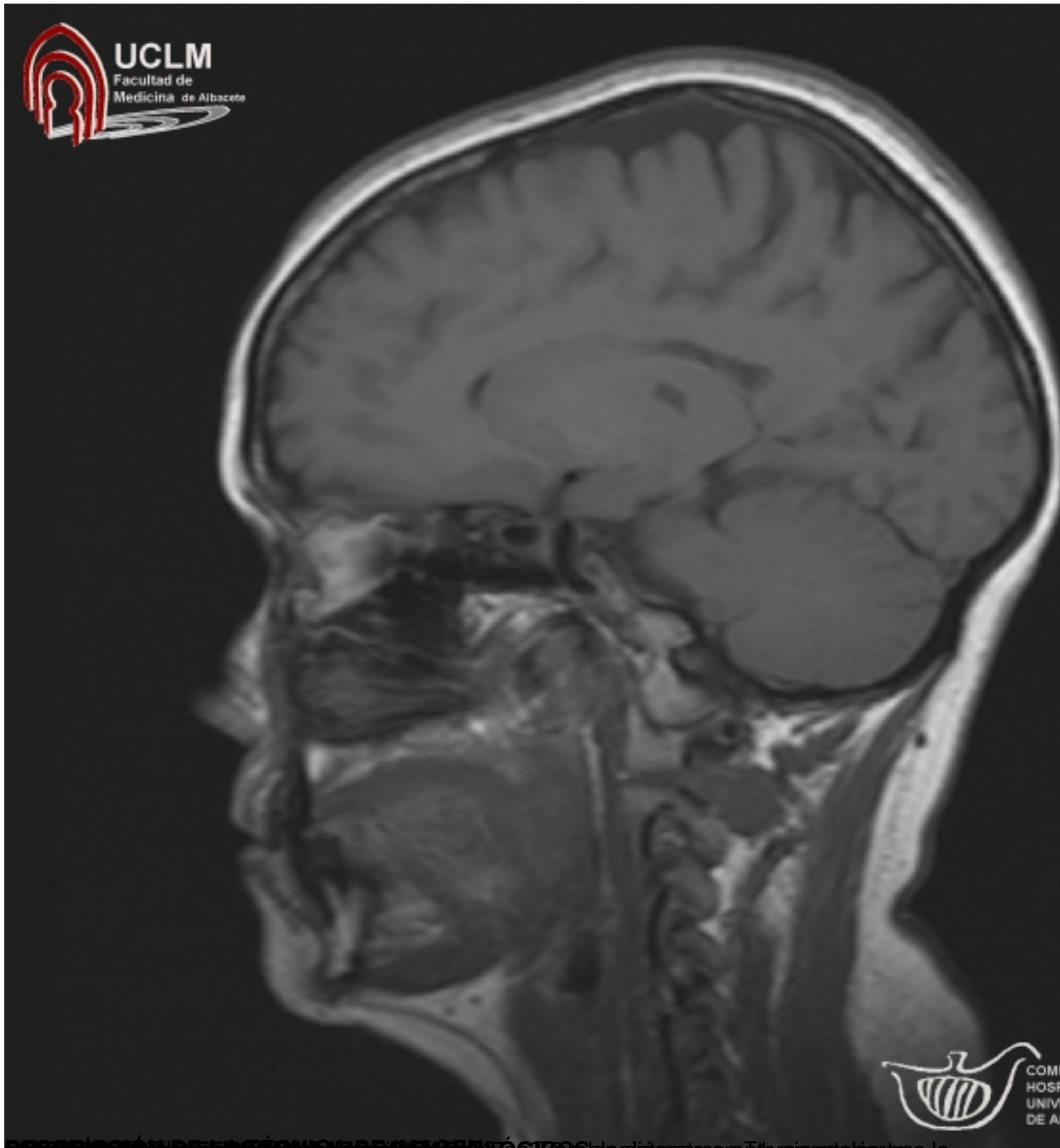
JUSTIFICACIÓN CLÍNICA DE LA EXPLORACIÓN

Mujer de 36 años que presenta alteración sensitiva.









SECCIÓN DE RADIOLOGÍA DE ALBACETE. UCLM. ALBACETE. ESPAÑA. 2012. 4 / 4